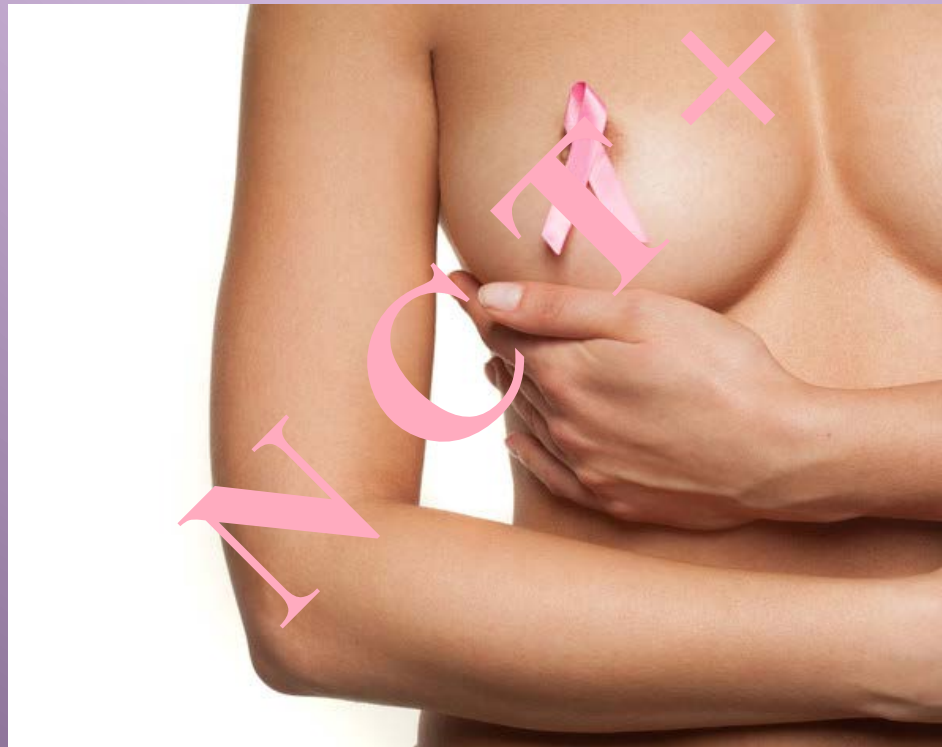


RECONSTRUCTION DE LA PLAQUE ARÉOLOMAMELONNAIRE = PAM

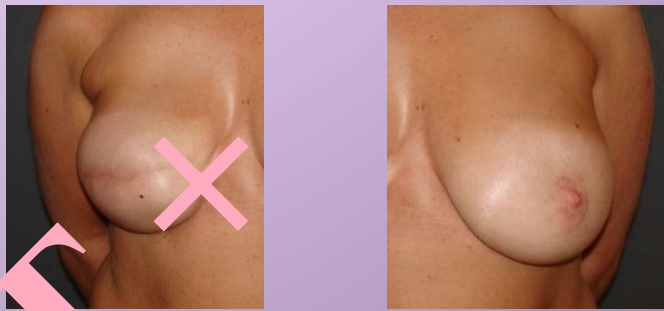


Dr Karine RICCI
Chirurgien plasticien

Patricia FONTANA
Socio Esthéticienne

Touche finale de la reconstruction mammaire

Indispensable : s 'appropriier le sein reconstruit
mais non obligatoire



Différentes méthodes:

- Méthode chirurgicale : greffe et lambeau
 - Dermopigmentation
- 3 mois après la fin de reconstruction
- OU le jour du dernier geste de la reconstruction dans certains cas

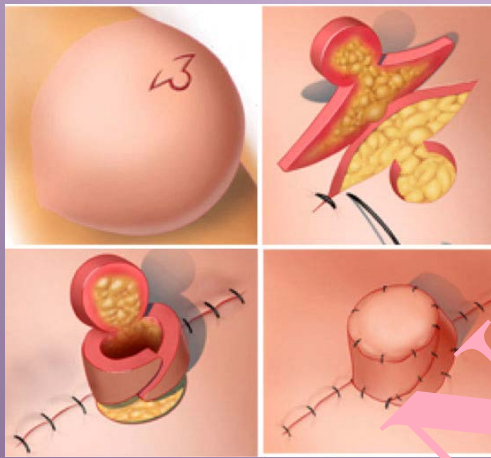
METHODE CHIRURGICALE

Reconstruire le **mamelon** ET l'**aréole**

- Mamelon
 - Lambeau cutané local
 - greffe mamelon contralatéral
 - autres zones donneuses
- Aréole
 - greffe de peau

Mamelon

1 - Lambeau cutané local



cicatrice dissimulée dans la greffe
couleur pale du mamelon

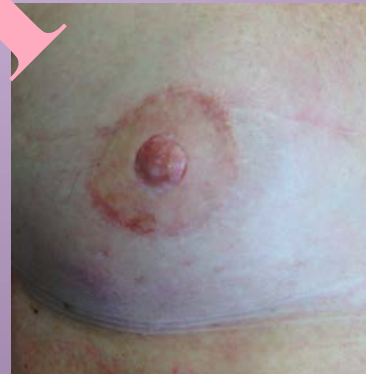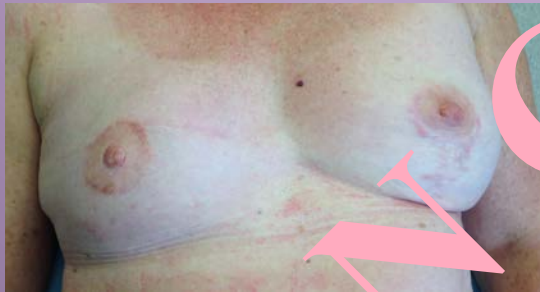2- Greffe mamelon controlatéral

mamelon suffisamment volumineux

cicatrice invisible

ne perturbe pas la fonction érogène du sein

qqes rares troubles sensitifs possible



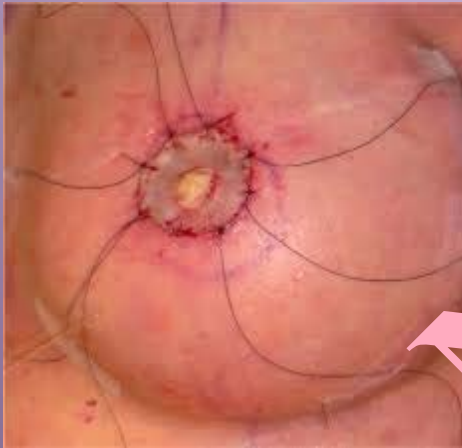3- Autres zones donneuses :

petites lèvres, lobule oreille, pulpe d'orteil..

Aréole

Greffe de peau

- sillon génito crural (pli de l'aîne)
- périphérie de l'aréole controlatérale



Rançon cicatricielle discrète

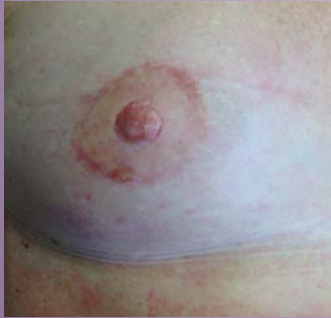Avantage : léger relief , couleur identique à l'aréole controlatérale

Peut s'éclaircir avec le temps: tatouage secondaire possible

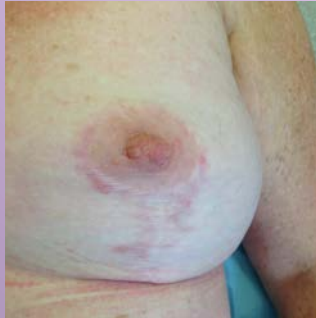MÉTHODE

- sous AL
 - (sous AG si en même temps qu'un autre geste , symétrisation....)
- Ambulatoire
- 1 heure
- pansement gras: 5 jours
- cicatrisation obtenue en 15 jours

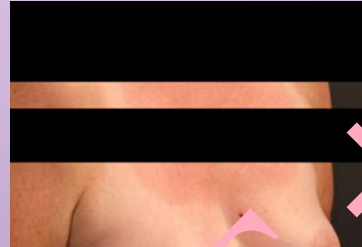Résultats



sein D

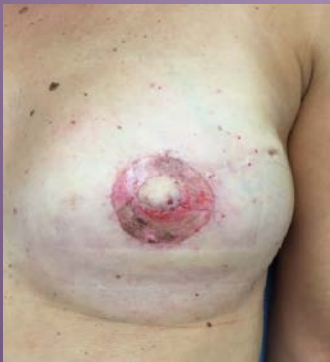

sein G




Mamelon :
greffe du mamelon controlatéral

Aréole : greffe de peau



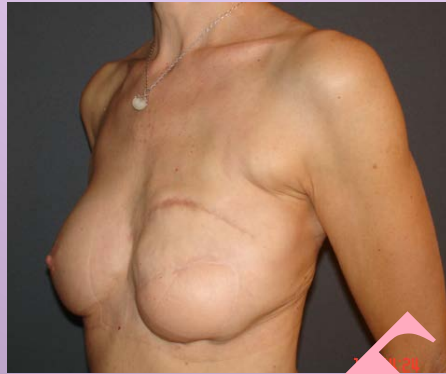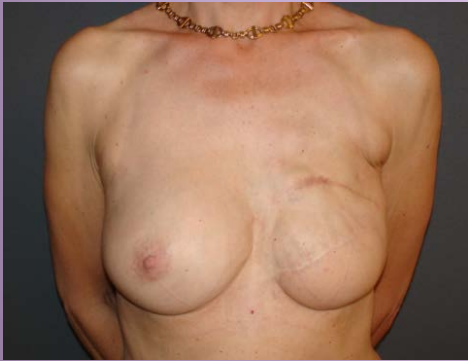
J 15



à distance

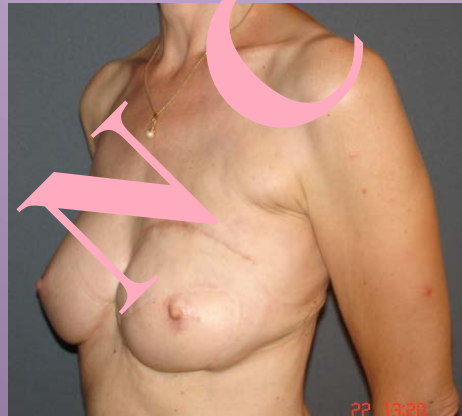
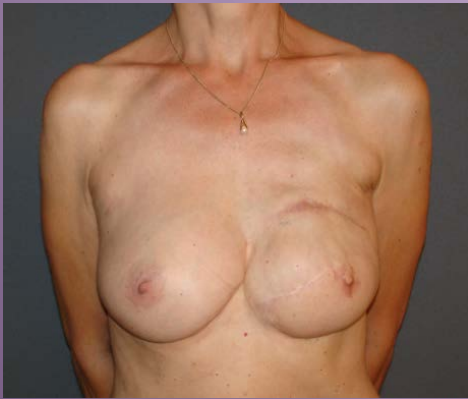
Mamelon :
lambeau cutané local

Aréole: greffe de peau



Mamelon:
lambeau cutané

~~Aréole :
greffe de peau~~



DERMOPIGMENTATION

Après un cancer sein

féminité soumise à rude épreuve

- Chirurgie
- Effets secondaires des chimiothérapies:
perte des cheveux des sourcils et des cils

Image de soi altérée

DERMOPIGMENTATION

RECONSTRUCTION DANS LA PEAU

= Version médicale du tatouage

Maquillage permanent , Dermographie...

Conditions d'hygiène particulièrement rigoureuses et strictement légiférées

(décret n°2008-149 du 19 février 2008 et décret du 3 mars 2008)

Garantir un maximum de sécurité au patient

Tatouage médical Reconstruire

Aréole, cicatrices

Tatouage esthétique Embellir

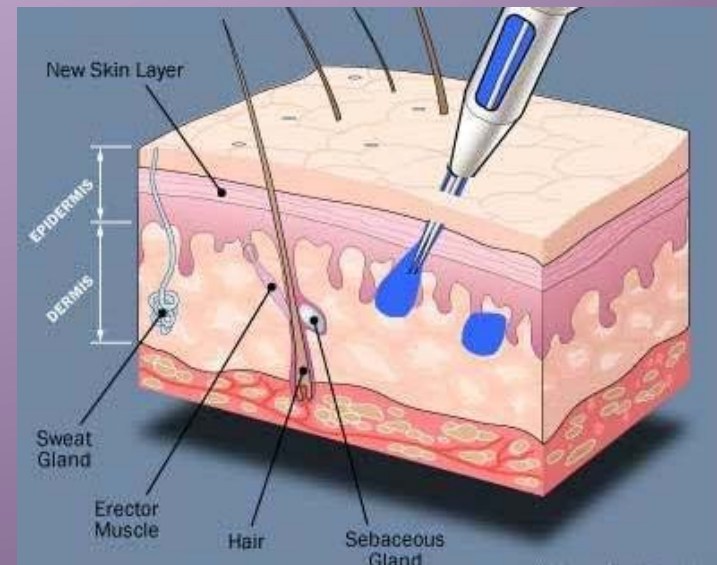
Sourcils, eye liner

MATERIEL ET TECHNIQUE

- Dermographe, aiguilles à usage unique
- Encre pour la pigmentation :
 - pigments : minéraux (bico) ou organiques
 - dispersant : liquide
 - Additifs: fixation pH



Introduction de pigments
dans le derme



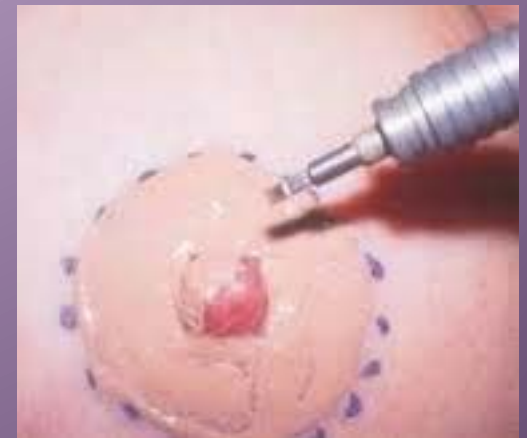Tatouage Médical

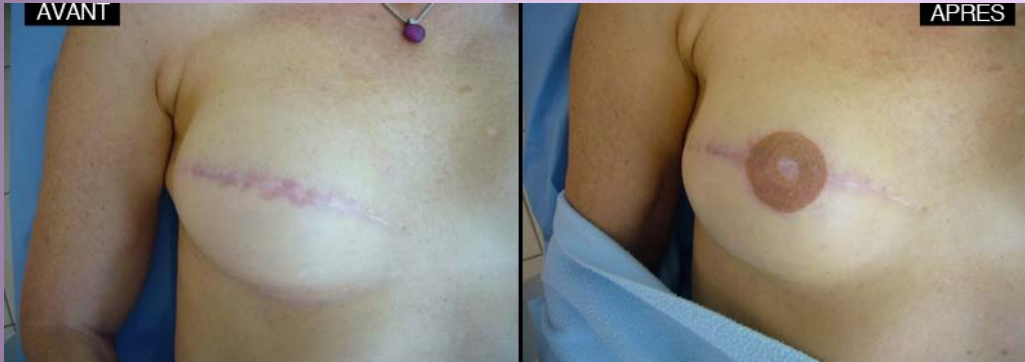Aréole

- **après une reconstruction mammaire:** délai 3 mois
 - aréole: tatouage selon sein controlatéral
 - tatouer les 2 aréoles: résultat optimal
 - 2 techniques : criss-cross ou remplissage en nuage
- mamelon: tatouage en trompe l'œil

prise en charge CPAM

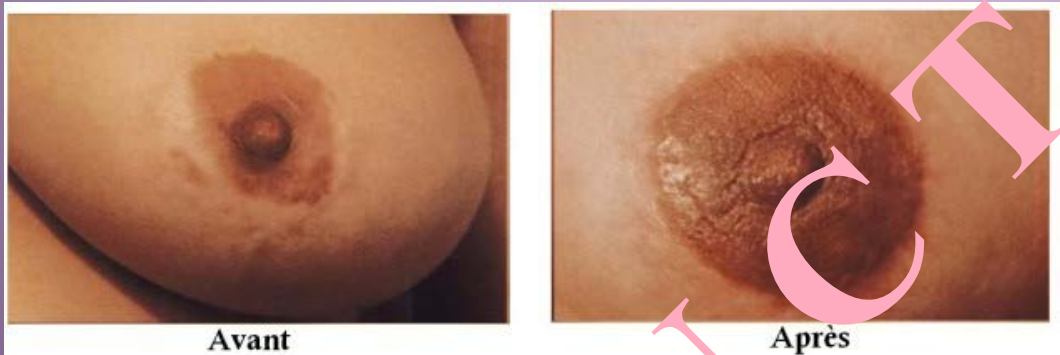- **suites de chirurgie mammaire:**
camoufler cicatrices périaréolaires
redessiner contour irrégulier





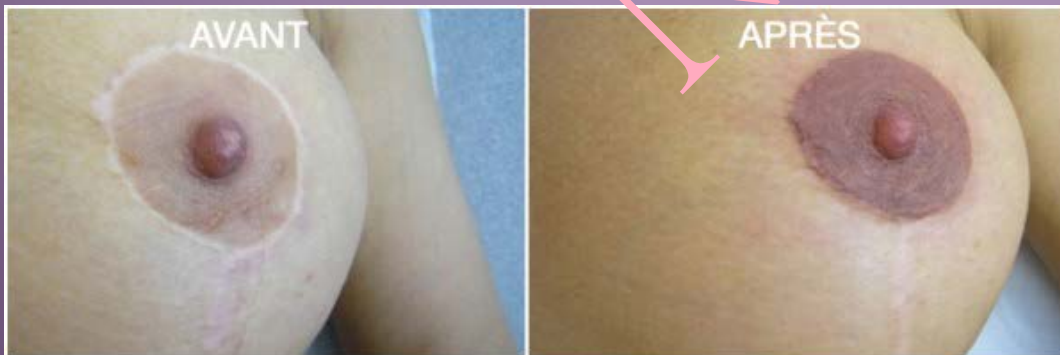RECONSTRUCTION MAMMAIRE

Reconstruction de l'aréole



APRES CHIRURGIE MAMMAIRE

Dessin du contour d'une
aréole dépigmentée



Camoufler estomper une
cicatrice après une
chirurgie mammaire

Tatouage Esthétique

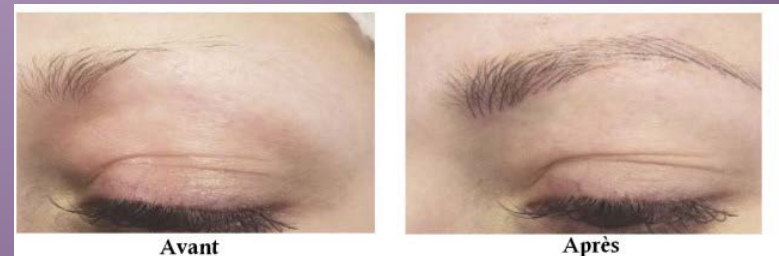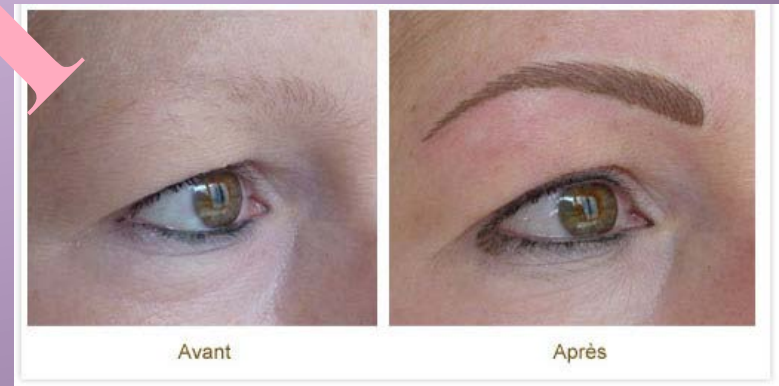Sourcils = expression du regard

repousse non homogène ou absence de repousse

2 techniques :

- remplissage
- poil à poil

après la chimiothérapie
idéal: tracé avant la chimio



acte esthétique hors CPAM

Déroulement de l'acte

- **consultation préalable :**
 - choix des pigments essai sans piquer
 - questionnaire médical
 - formulaire de consentement éclairé
 - photo
- **le jour de l'acte:**
 - en cabinet
 - peu douloureux , crème anesthésiante facultative
 - durée: 1 H à 2 H
 - conseillé de tatouer les 2 aréoles
 - fin de séance : pansement gras

Suites

- cicatrisation : 7 a 10 jours
pansement : isoler la zone des vêtements
application d'une crème cicatrisante

baignade hammam sauna : interdit pendant 15 jours
pas de soleil pendant 1 mois
puis Indice 50 si exposition

- contrôle à 1 mois :
rectifier la teinte si besoin
- Durée à long terme :
retouche nécessaire entre 3 et 5 ans

Choix : tatouage ou chirurgie?

Multifactoriel

- choix de la patiente

 - pas de chirurgie ou cicatrice supplémentaire

 - ne souhaite pas toucher au mamelon controlatéral

- conditions locales

 - peau fine

Discussion avec la patiente +++

2 techniques combinées → Résultat optimal

Conclusion

- Touche finale
- accessoire mais essentiel +++
- tourner définitivement la page de la maladie

- cerise sur la gâteau



Aller au **bout** de la reconstruction c 'est bien
Reconstruire « **le bout** » c'est mieux !!!



La Reconstruction..... jusqu'au « **bout** »!!