

Atelier 2



J.-J. Baldauf



DPC : Nouvelles recommandations de prise en charge des anomalies du frottis

Orléans le 30 novembre 2017

Mme C... Sophie, 30 ans

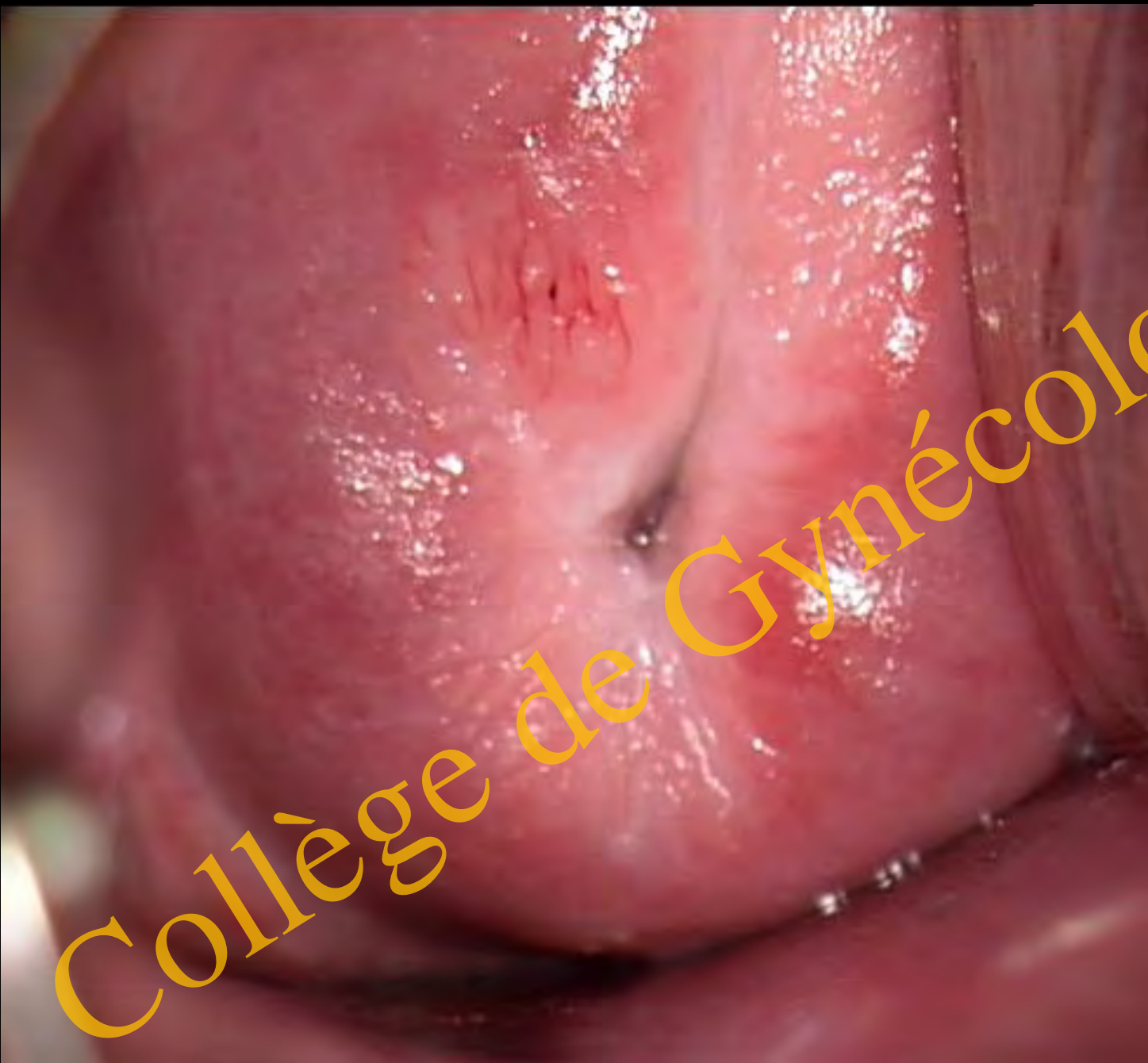nullipare

FCV BG

ANTCD

Mélanome (2 ans)

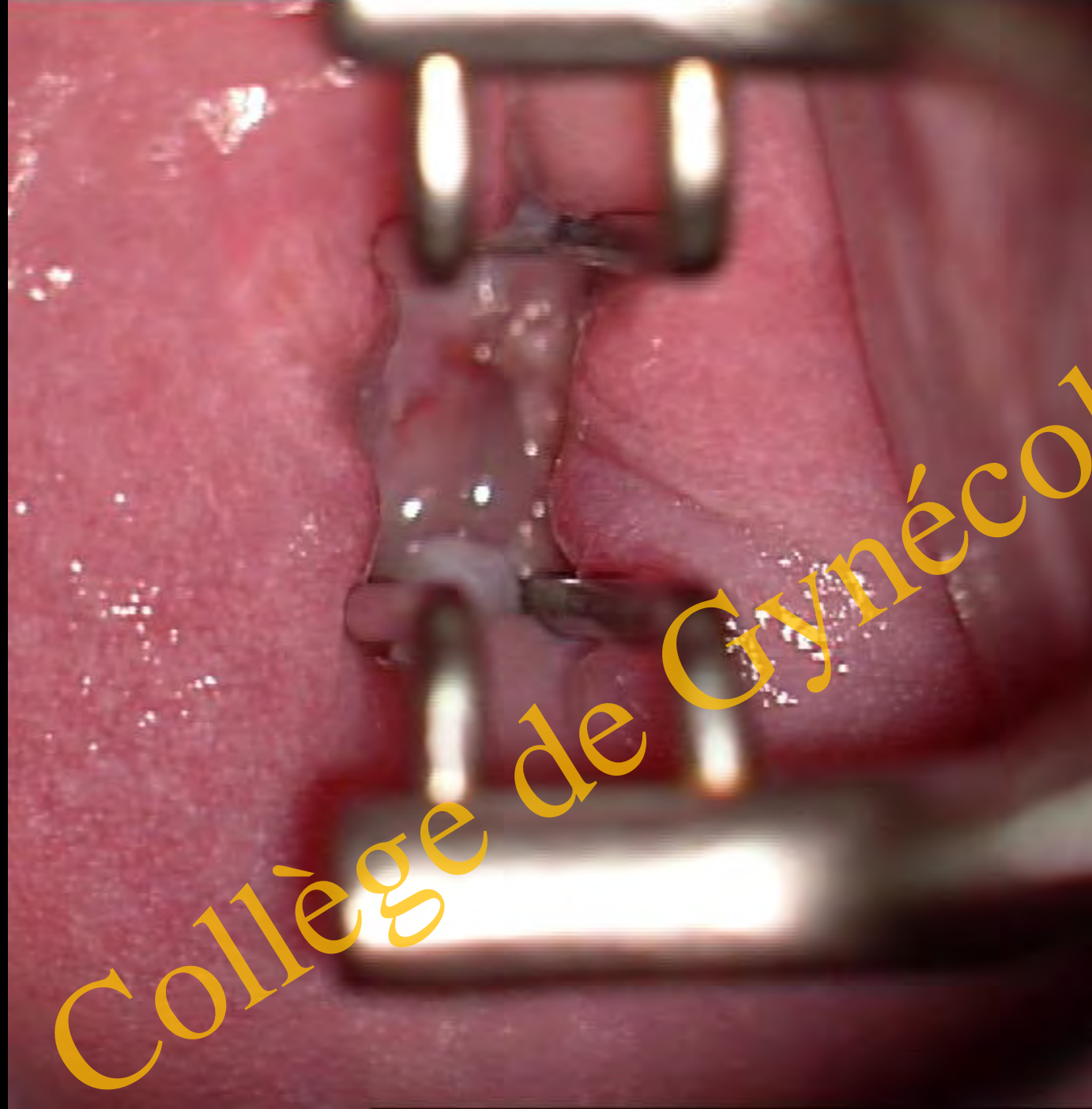RAD CIN3



Mme C...
Sophie
30 ans
nullipare

FCV BG

ANTCD
Mélanome (2 ans)
RAD CIN3



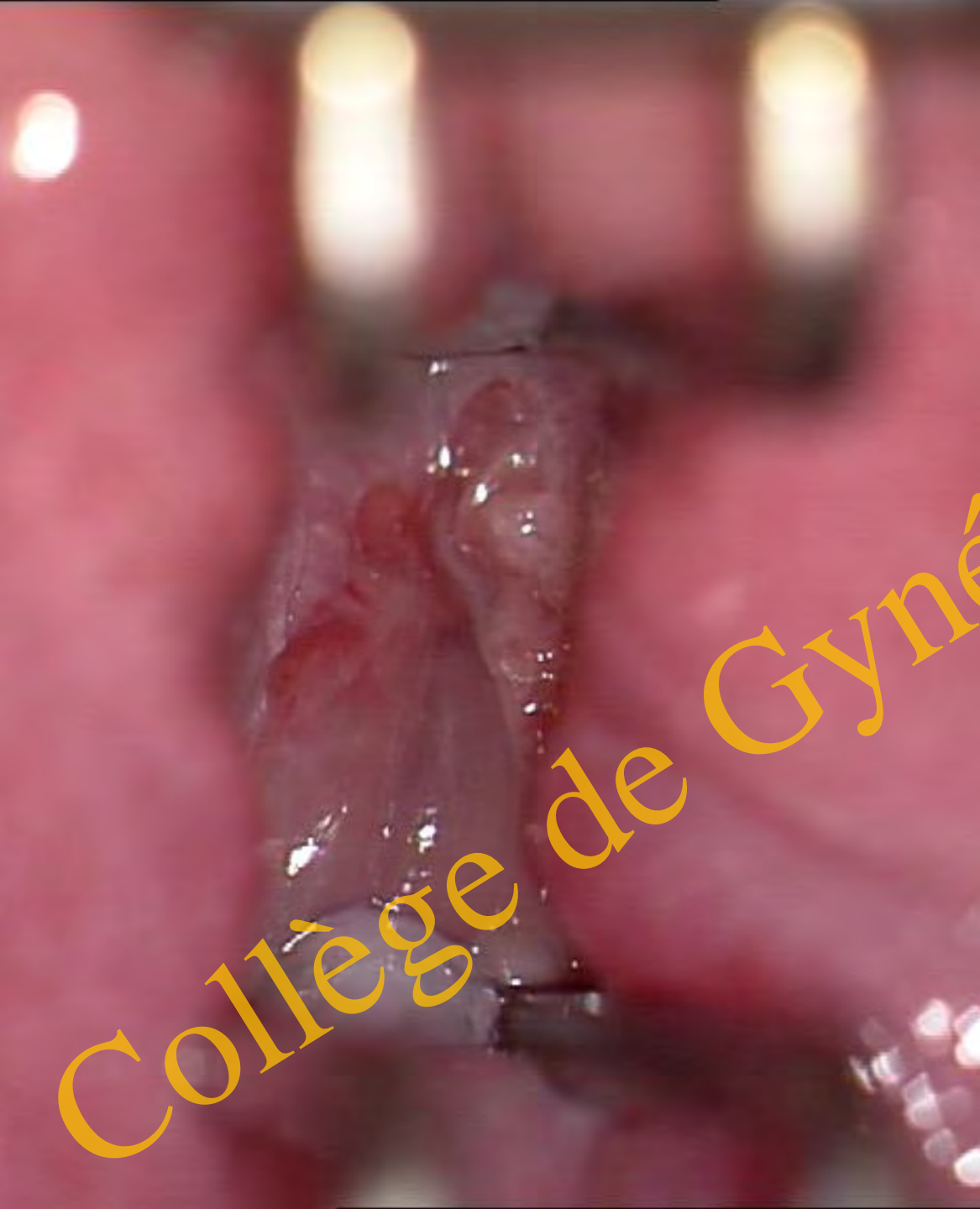Mme C...
Sophie
30 ans
nullipare

FCV BG

ANTCD

Mélanome (2 ans)

RAD CIN3

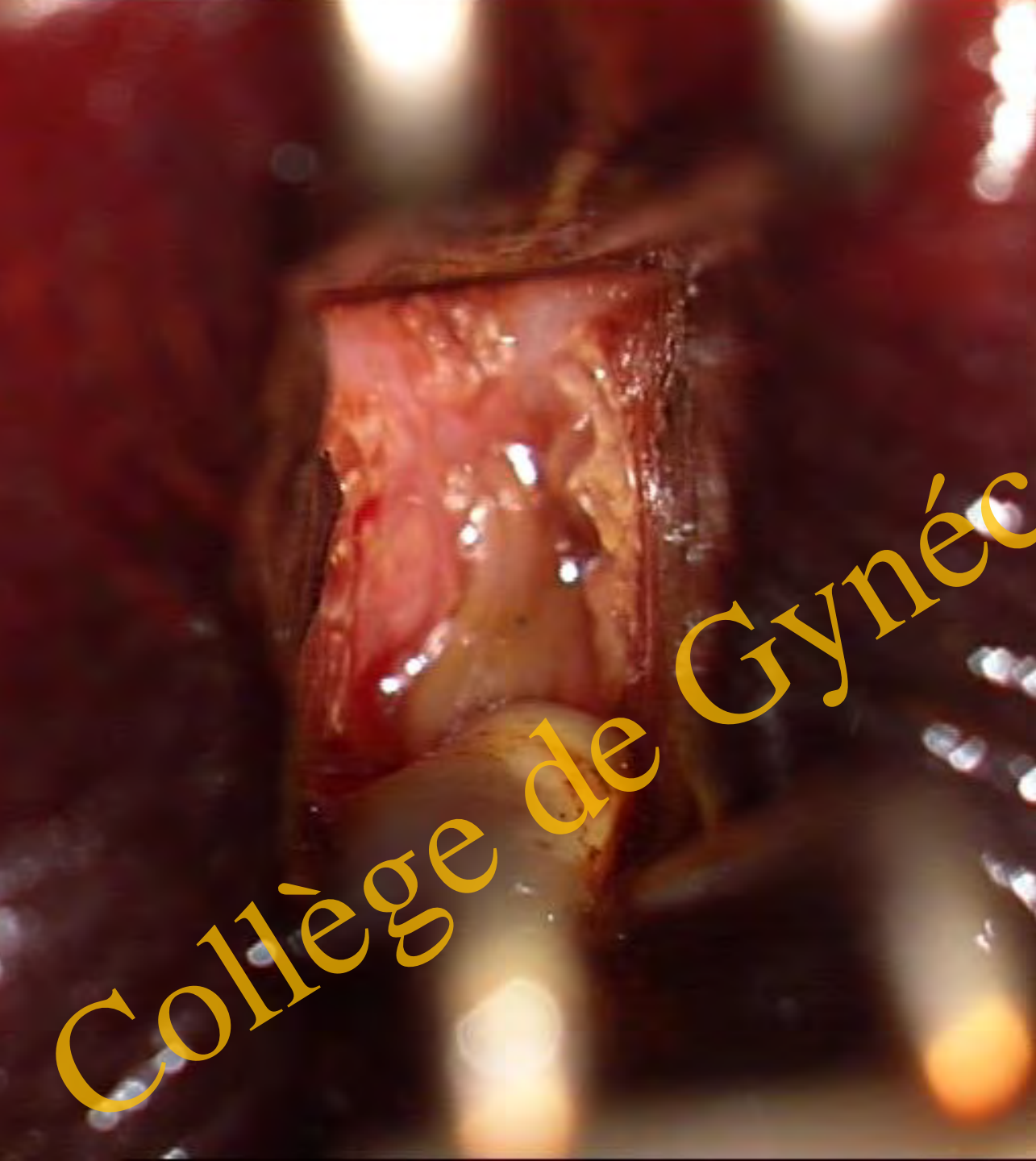

Collège de Gynécologie CVL

Mme C...
Sophie
30 ans
nullipare

FCV BG

ANTCD
Mélanome (2 ans)
RAD CIN3



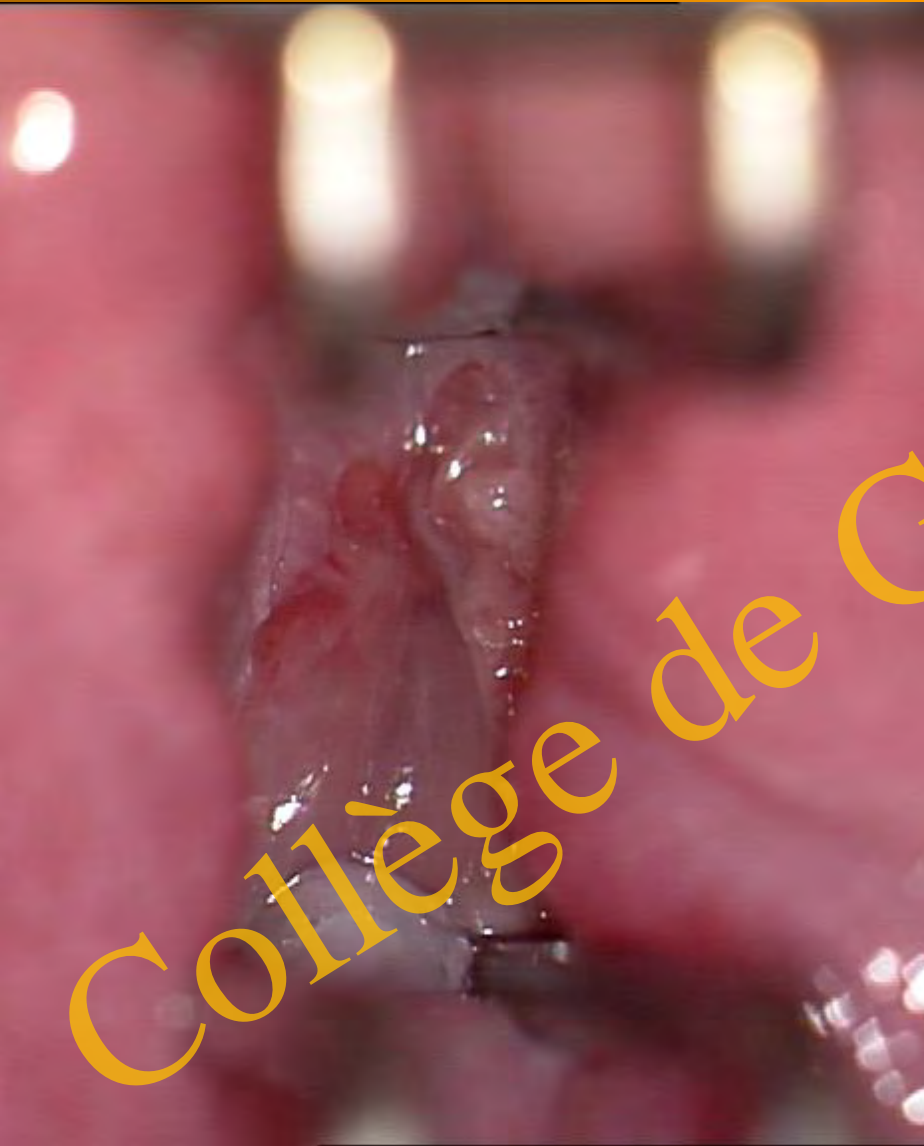Collège de Gynécologie CVL

Mme C...
Sophie
30 ans
nullipare

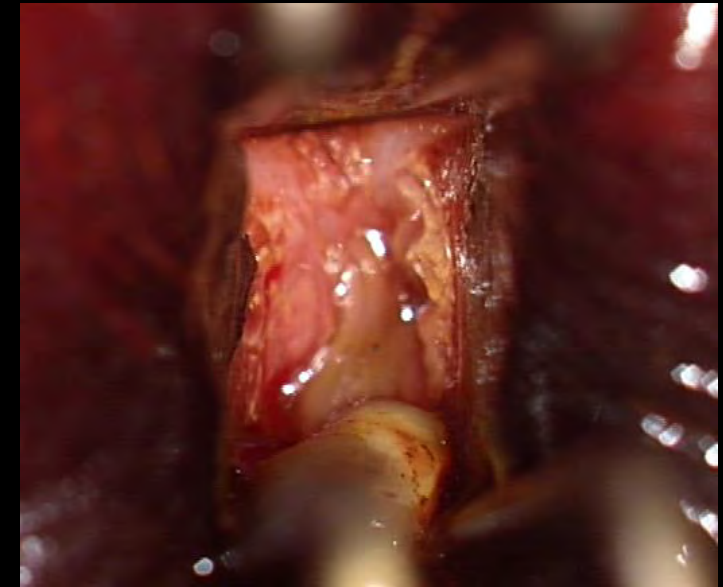FCV BG

ANTCD
Mélanome (2 ans)
RAD CIN3

Question - la jonction squammo-cylindrique est?



- A. **Totalement visible**
- B. **Incomplètement visible**
- C. **Non visible**

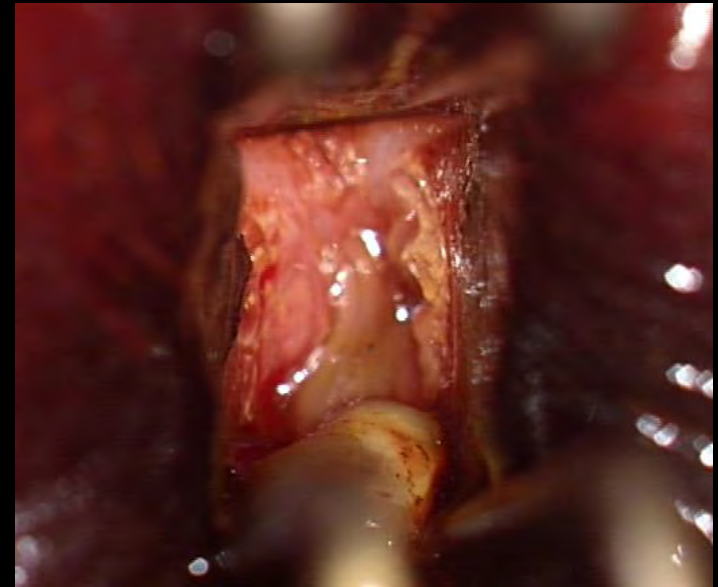


Collège de Gynécologie CML

Réponse - la jonction squammo-cylindrique est?



- A. **Totalement visible**
- B. **Incomplètement visible**
- C. **Non visible**



Collège de Gynécologie

CVL

Question - Quelle est votre impression colposcopique ?



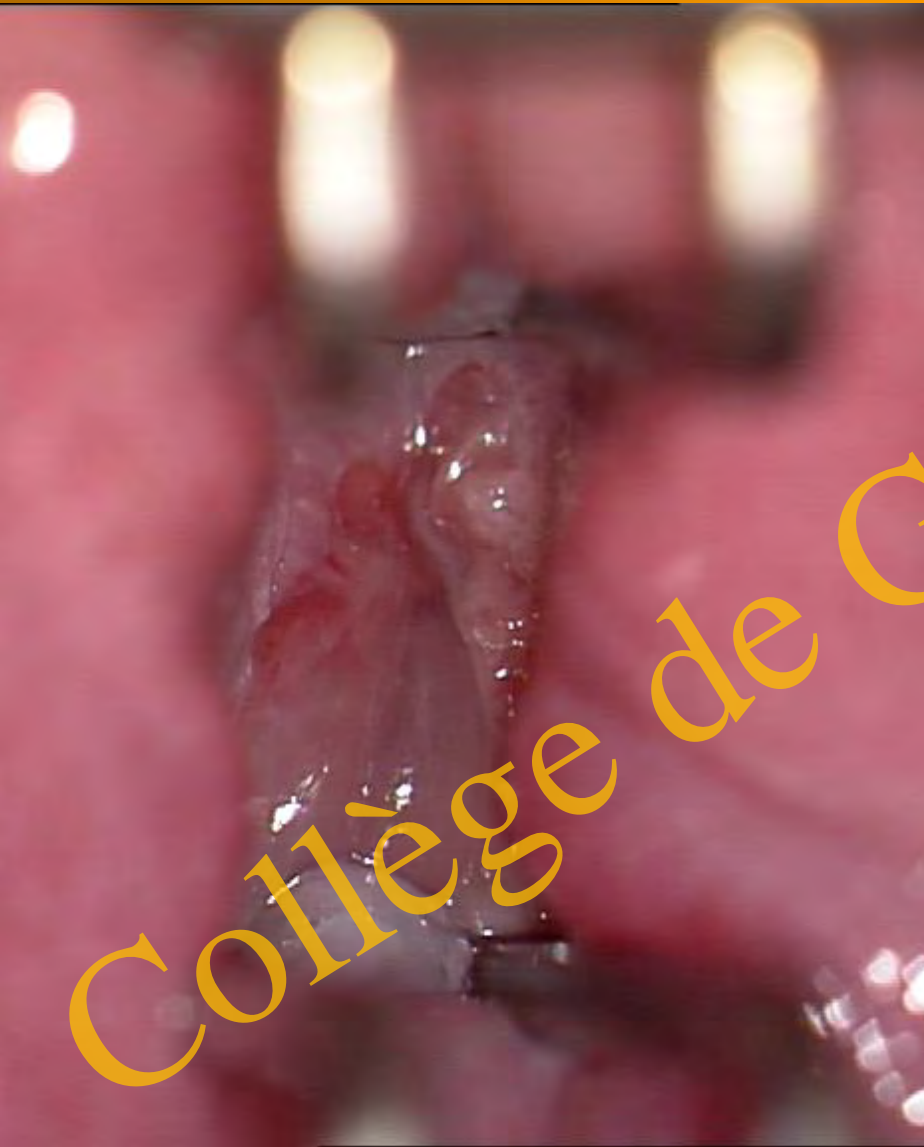A. Normale

B. ZTA1

C. ZTA2



Question - Quelle est votre impression colposcopique ?



A. **Normale**

B. ZTA1

C. ZTA2

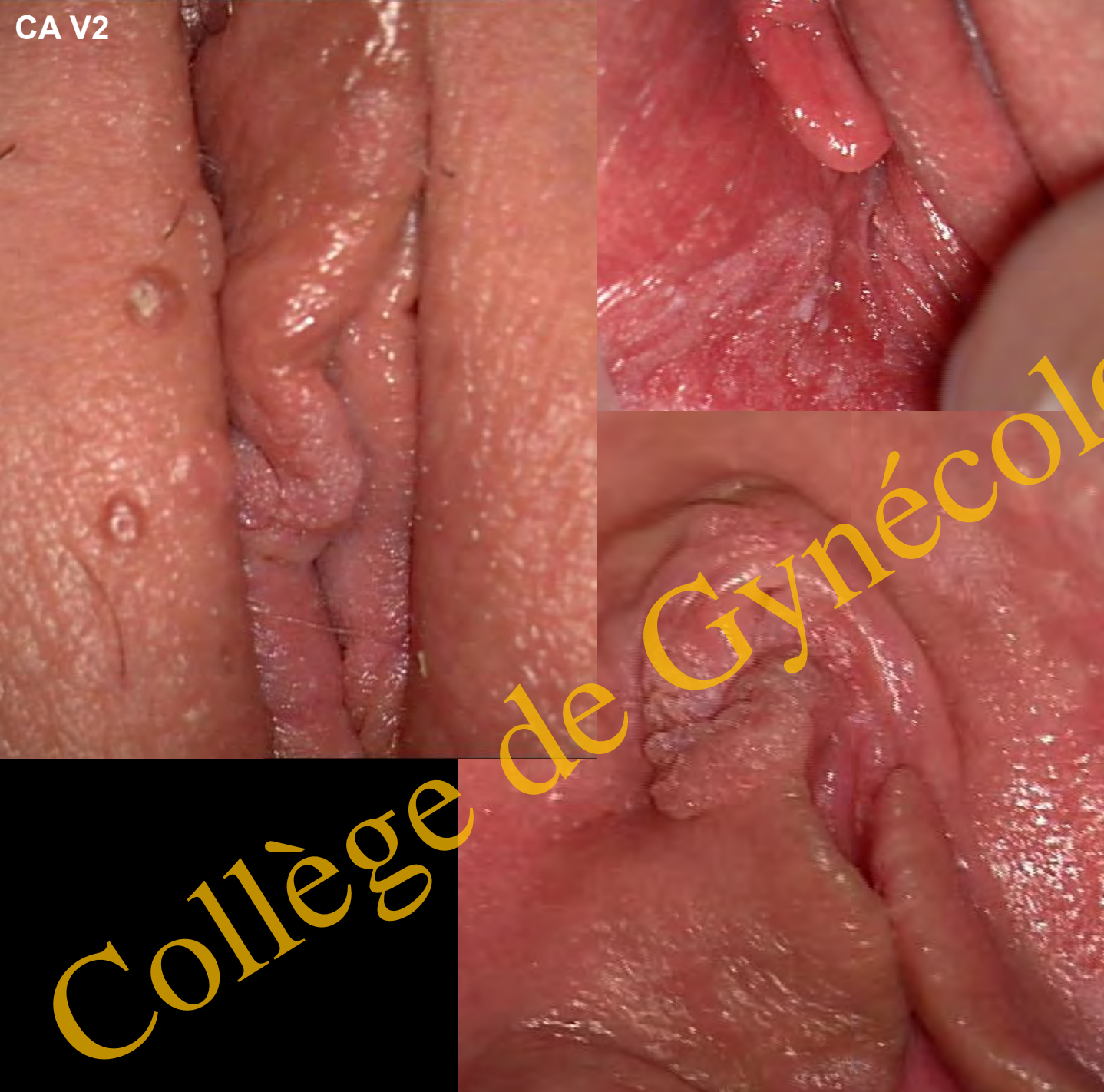

Question - CAT ?



Collège de Gynécologie CVL

CA V2



Collège

de Gynécologie

Mme C...
Sophie
30 ans
nullipare

FCV BG

ANTCD
Mélanome (2 ans)
RAD CIN3

Collège CVL

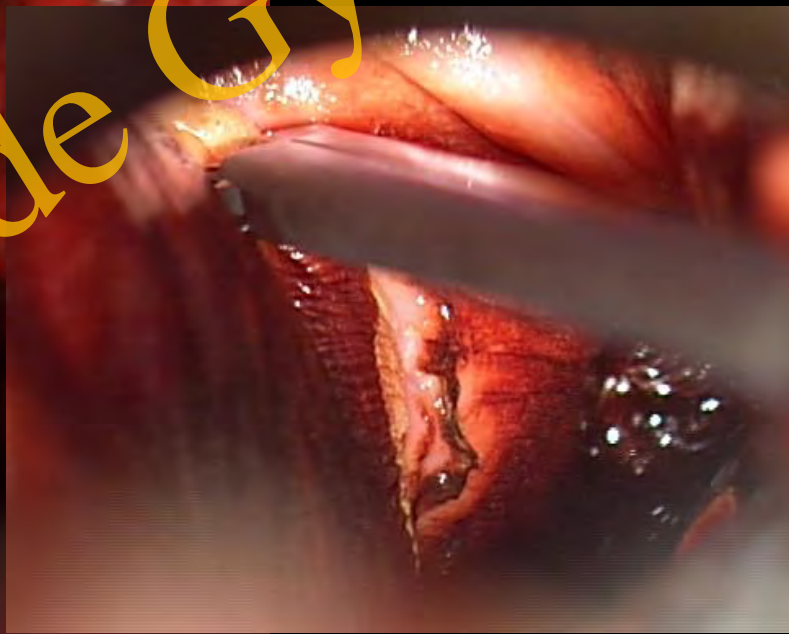


Collège de Gynécologie CVL

Mme C...
Sophie
30 ans
nullipare

FCV BG

ANTCD
Mélanome (2 ans)
RAD CIN3



Collège de Gynécologie CVL

Mme C...
Sophie
30 ans
nullipare
FCV BG

ANTCD
Mélanome (2 ans)
RAD CIN3



Collège de Gynécologie CVL

Biopsie VAIN1

Mme N... Tapitaa, 61 ans

FCV Ascus

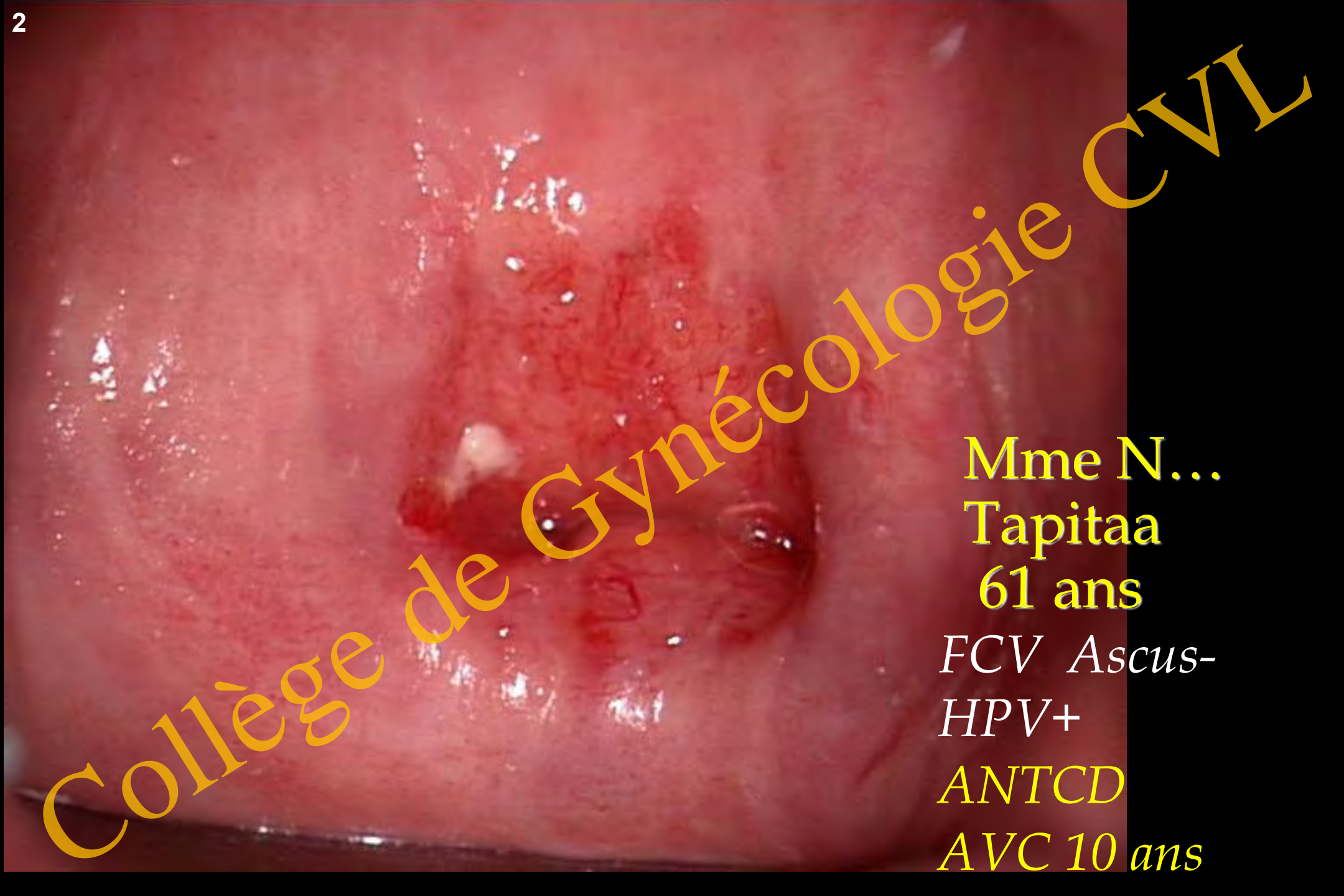HPV pos

ANTCD

AVC 10 ans

Collège de

Gynécologie
CVL



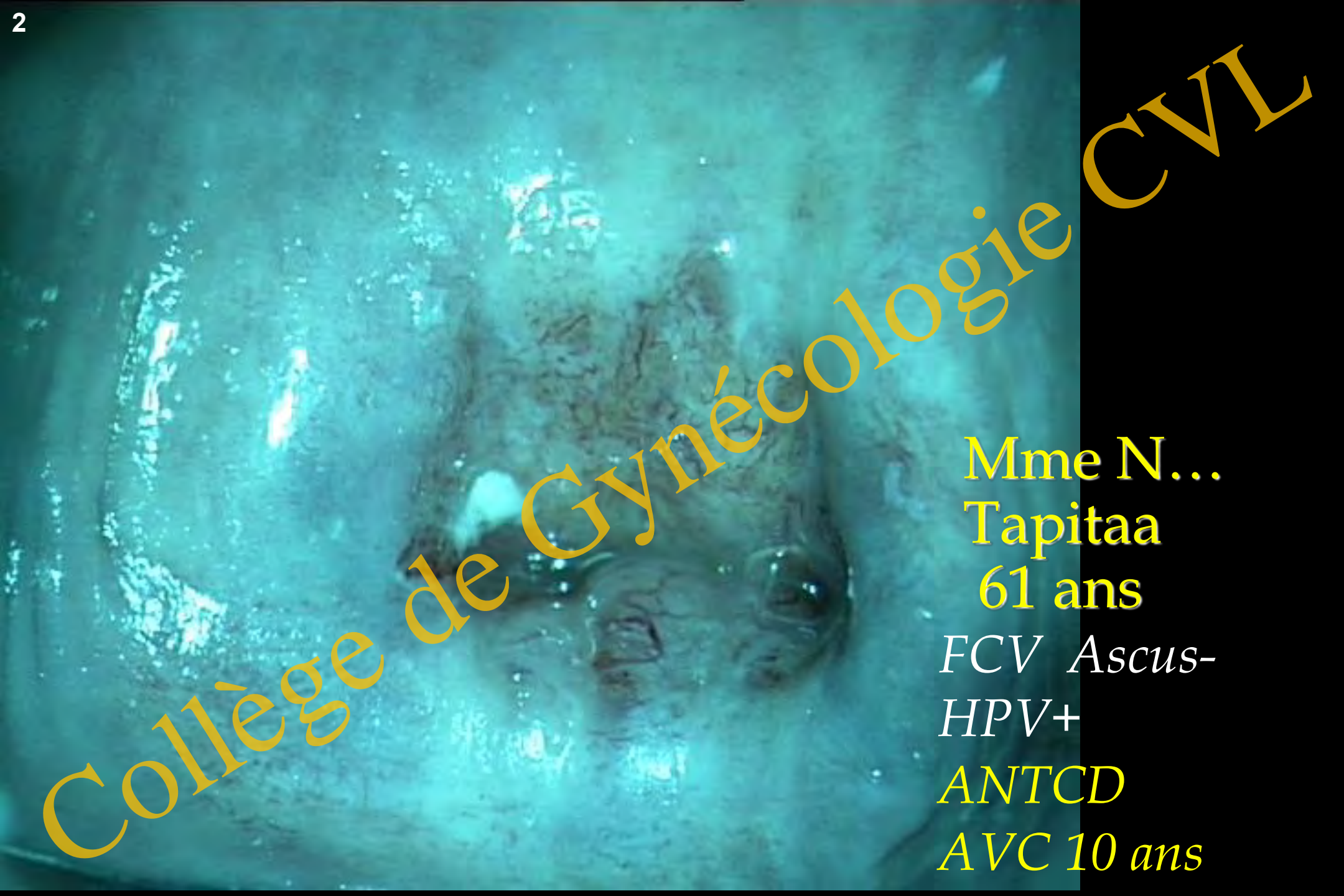
Collège de Gynécologie CVL

Mme N...
Tapitaa
61 ans

FCV *Ascus-*
HPV+

ANTCD

AVC 10 ans



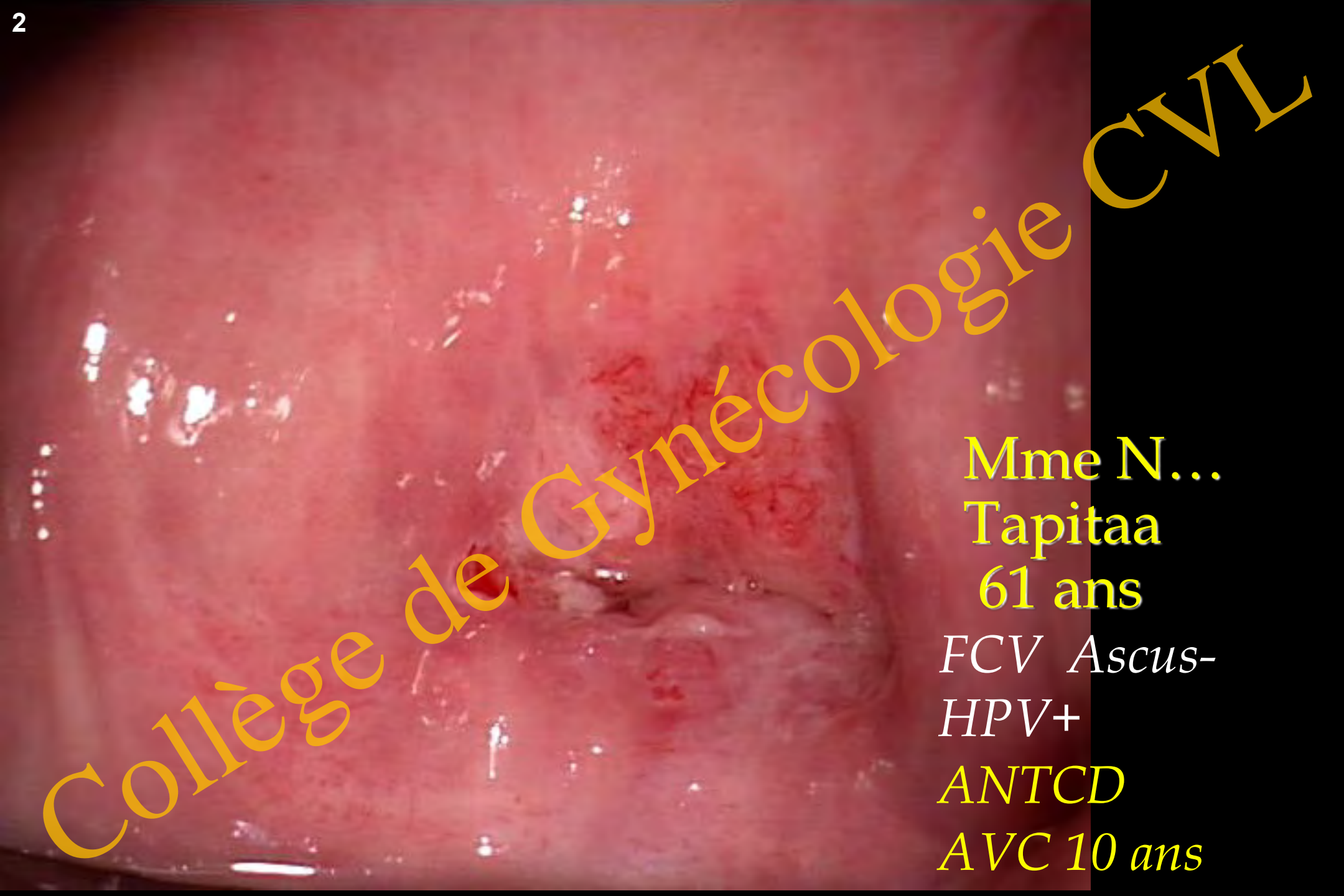
Collège de Gynécologie CVL

Mme N...
Tapitaa
61 ans

FCV *Ascus-*
HPV+

ANTCD

AVC 10 ans



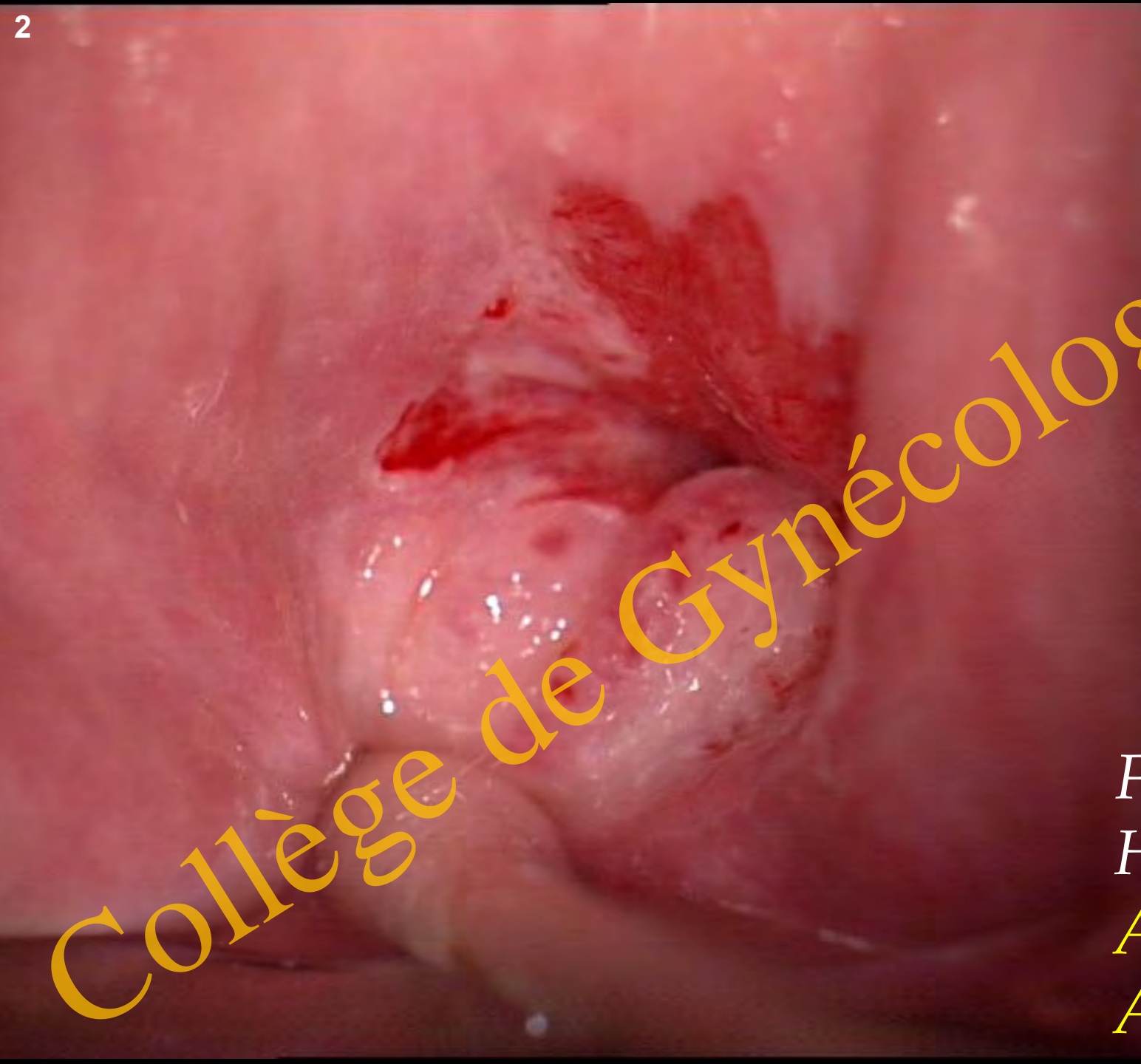Collège de Gynécologie CVL

Mme N...
Tapitaa
61 ans

FCV *Ascus-*
HPV+

ANTCD

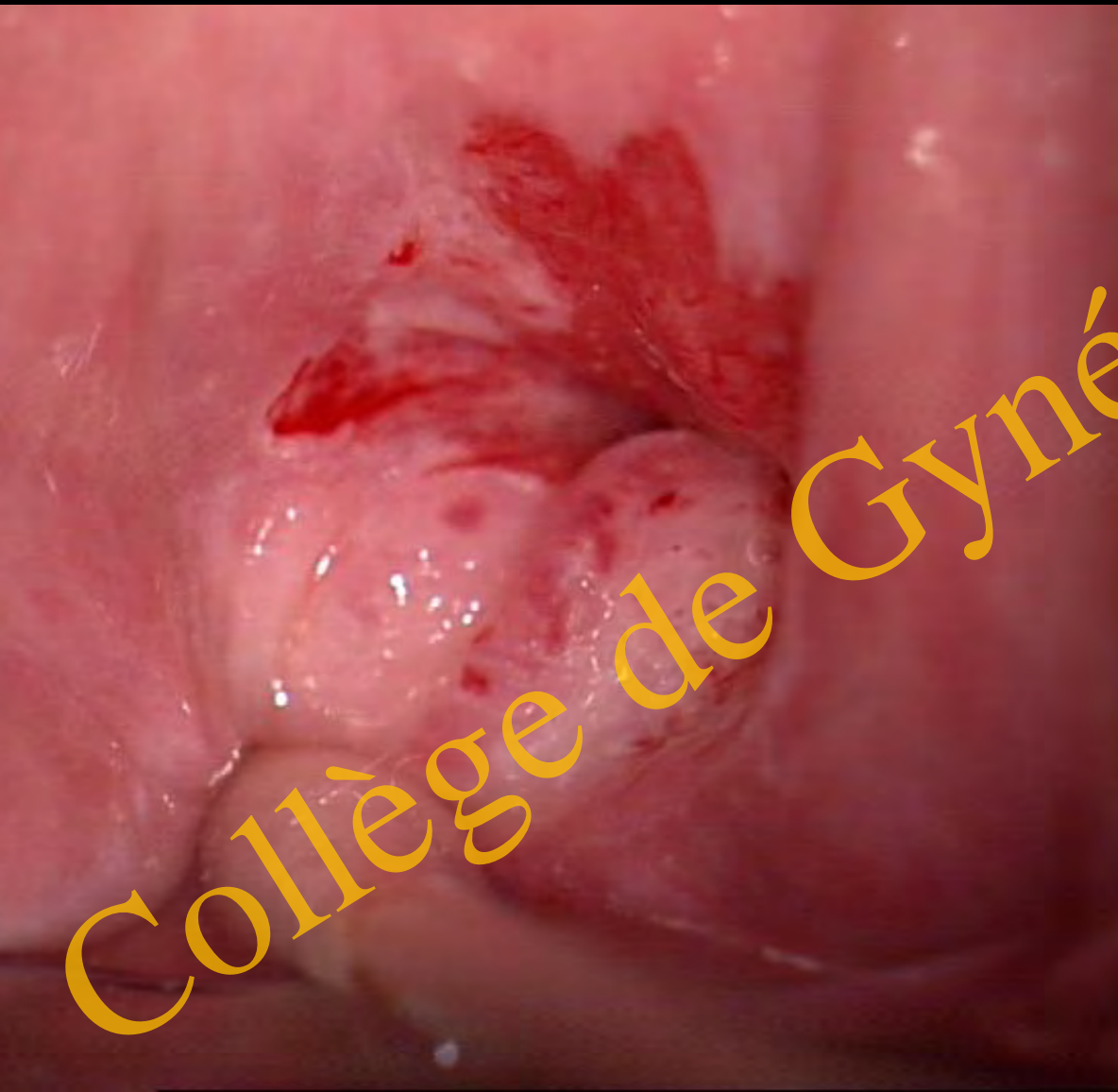
AVC 10 ans



Collège de Gynécologie CVL

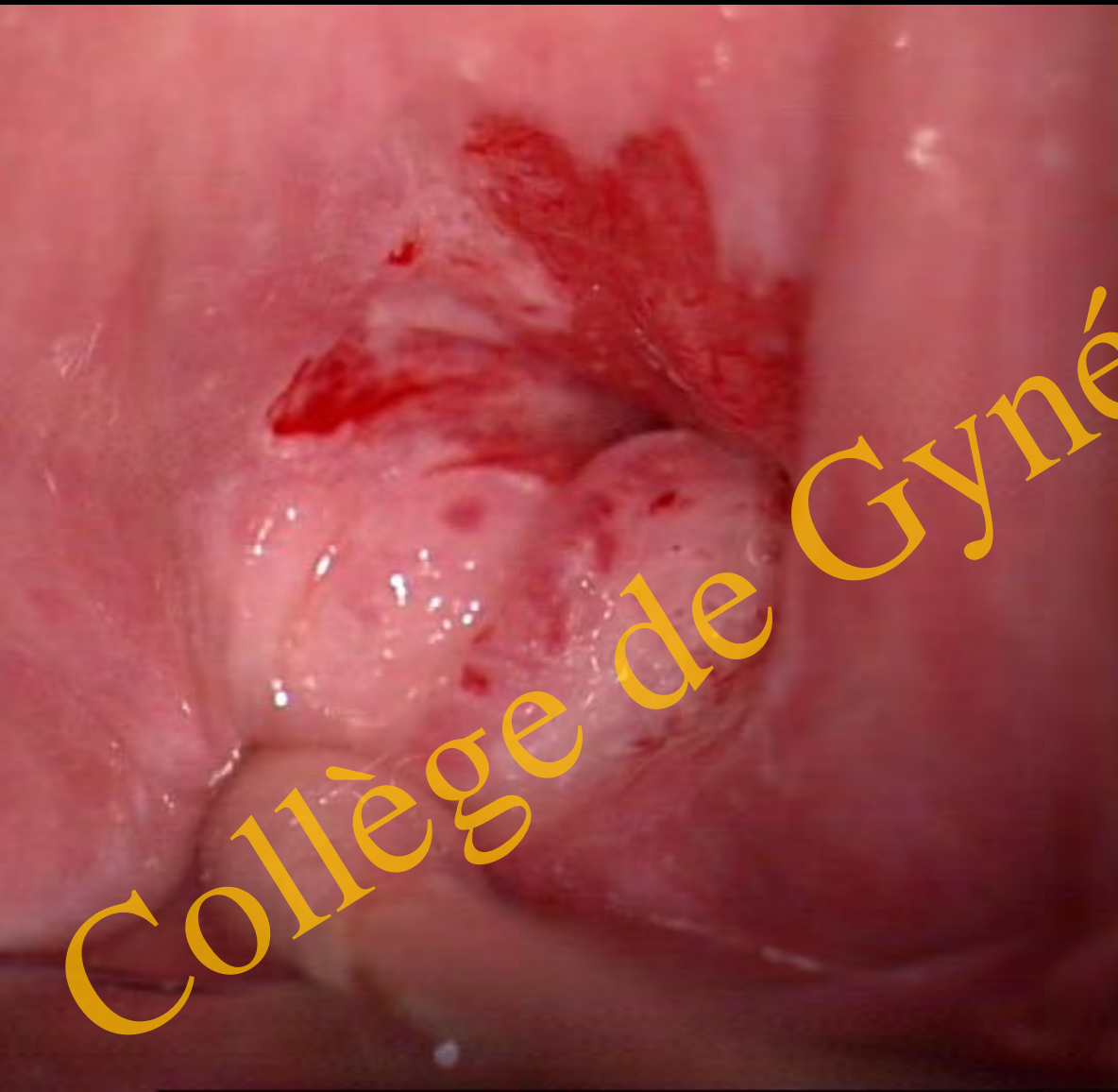
Mme N...
Tapitaa
61 ans
FCV *Ascus-*
HPV+
ANTCD
AVC 10 ans

Question - la jonction squammo-cylindrique est?



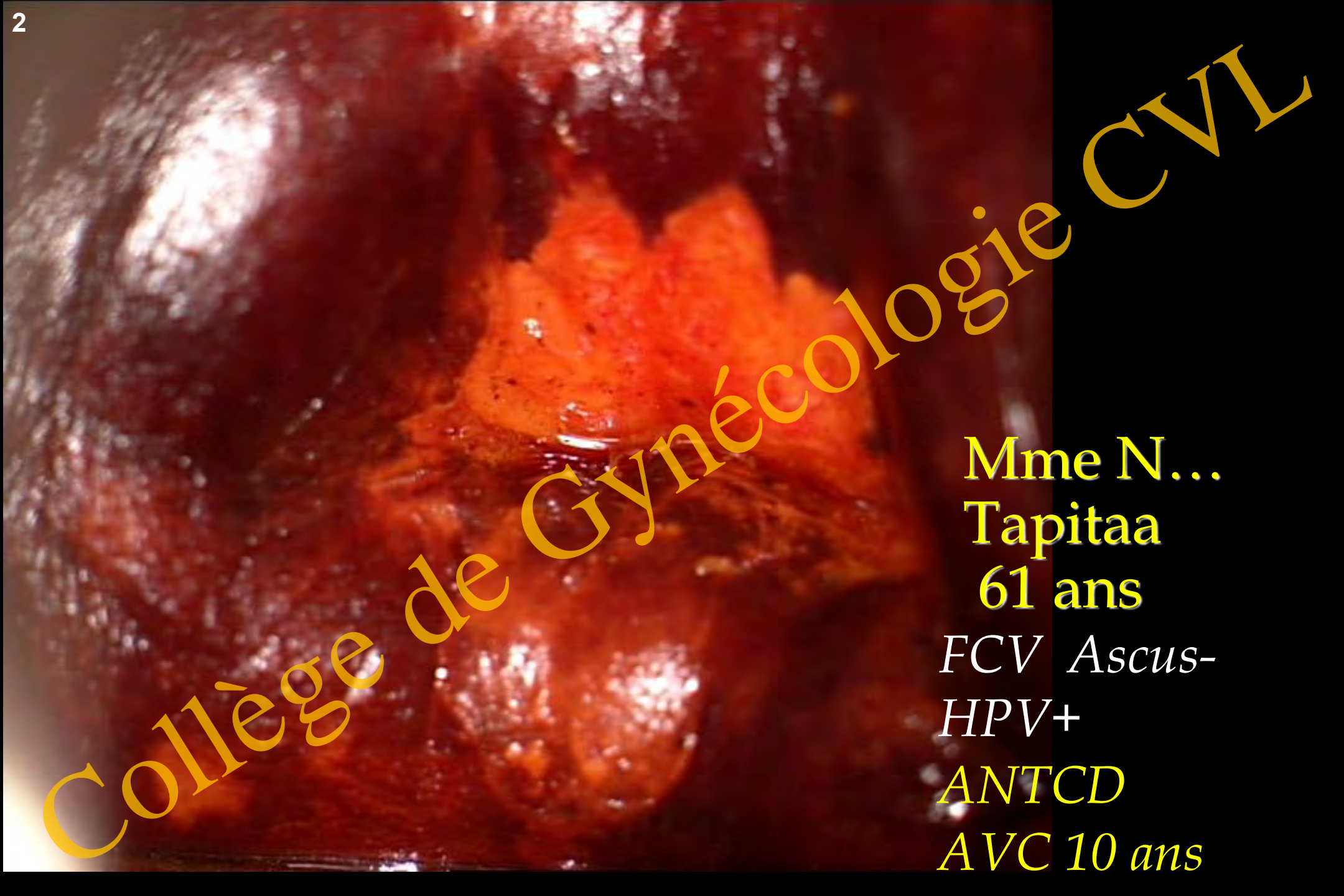
- A. Totalement visible**
- B. Incomplètement visible**
- c. Non visible**

Réponse - la jonction squammo-cylindrique est?



- A. **Totalement visible**
- B. **Incomplètement visible**
- c. **Non visible**

Collège de Gynécologie



Collège de Gynécologie CVL

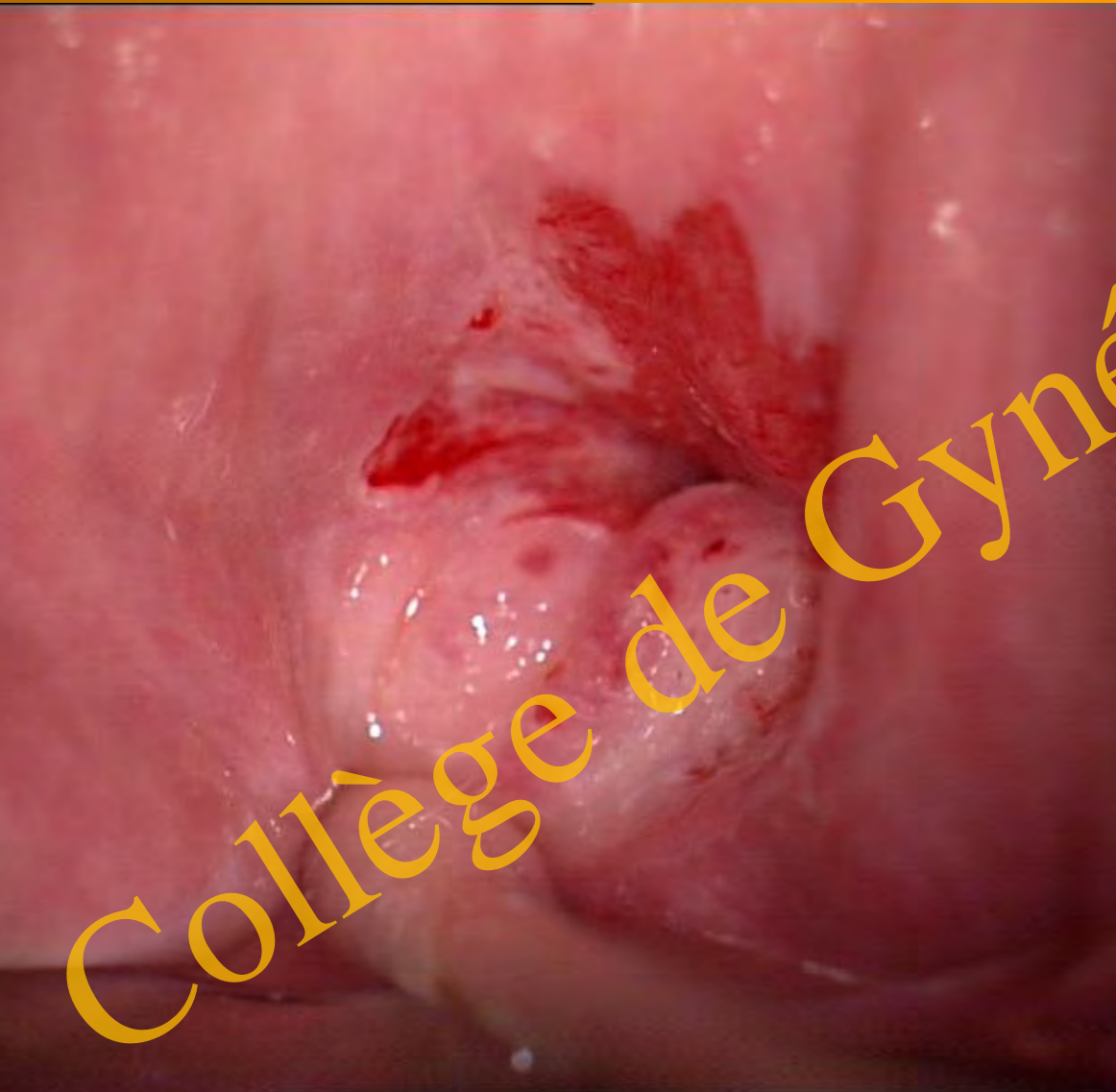Mme N...
Tapitaa
61 ans

FCV *Ascus-*
HPV+

ANTCD

AVC 10 ans

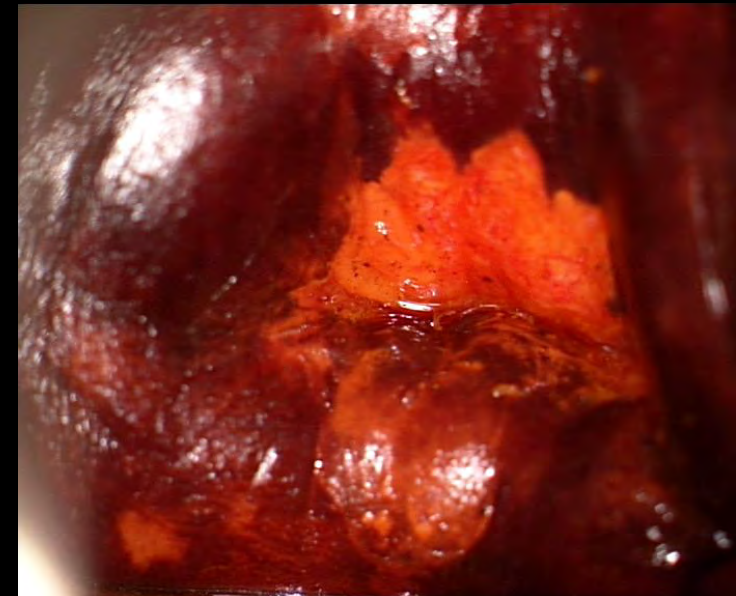
Question - Quelle est votre impression colposcopique ?



A. Normale

B. ZTA1

C. ZTA2



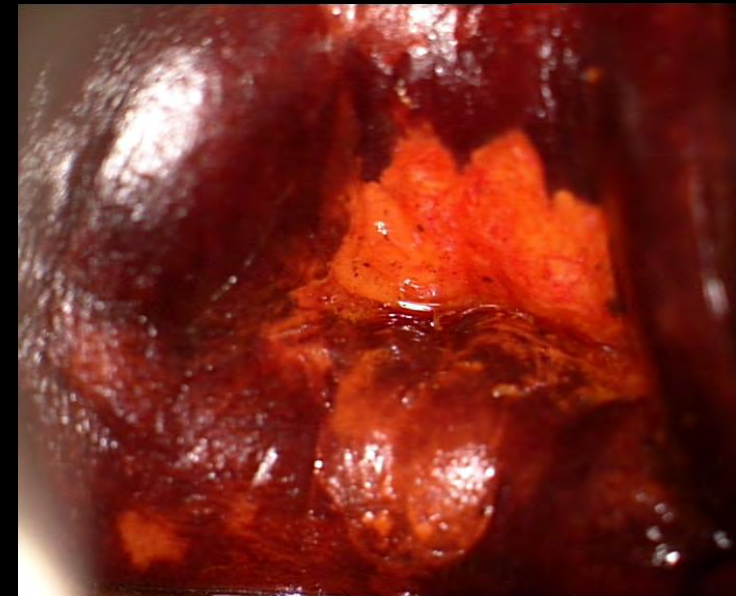
Réponse - Quelle est votre impression colposcopique ?

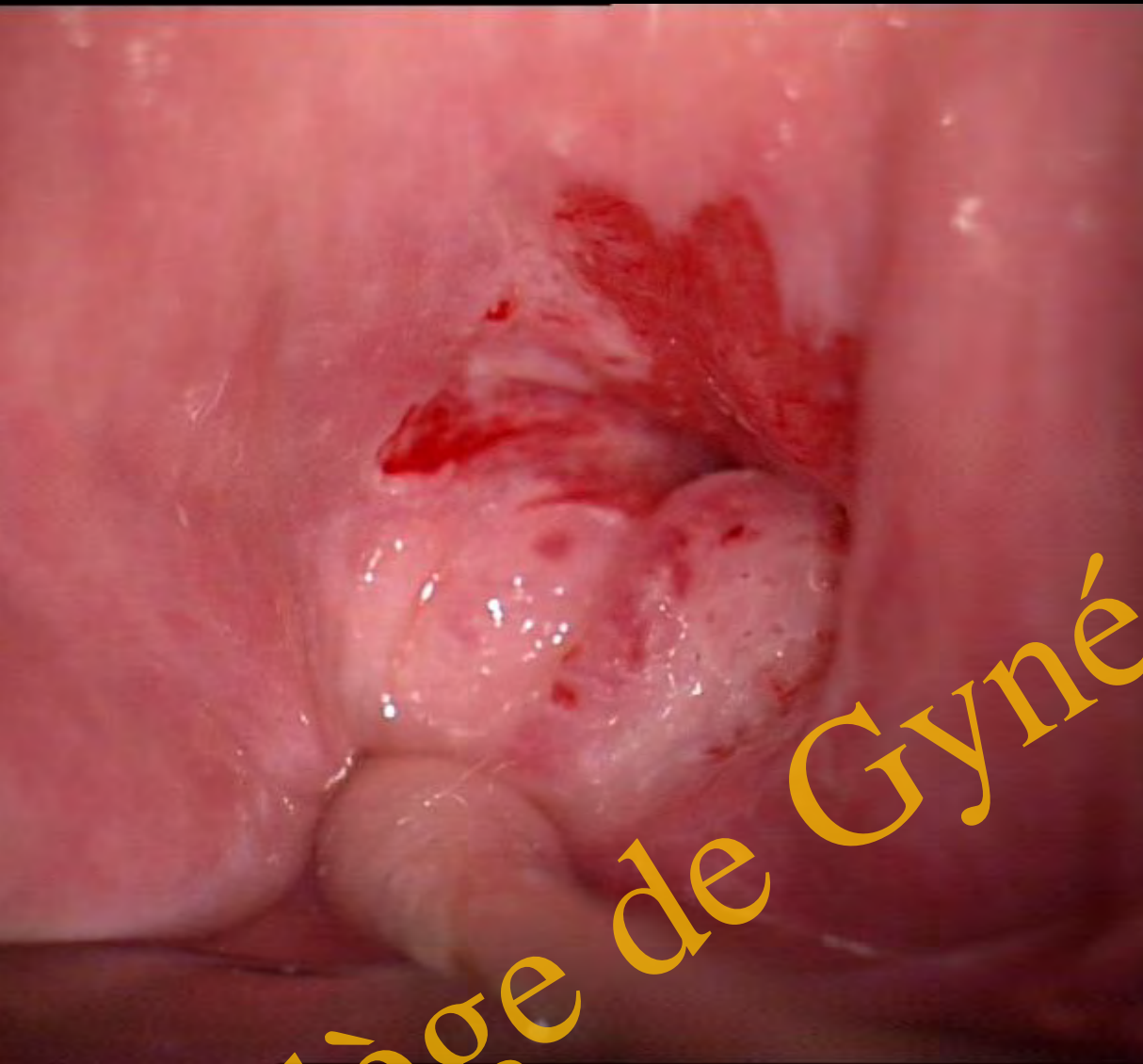

A. Normale

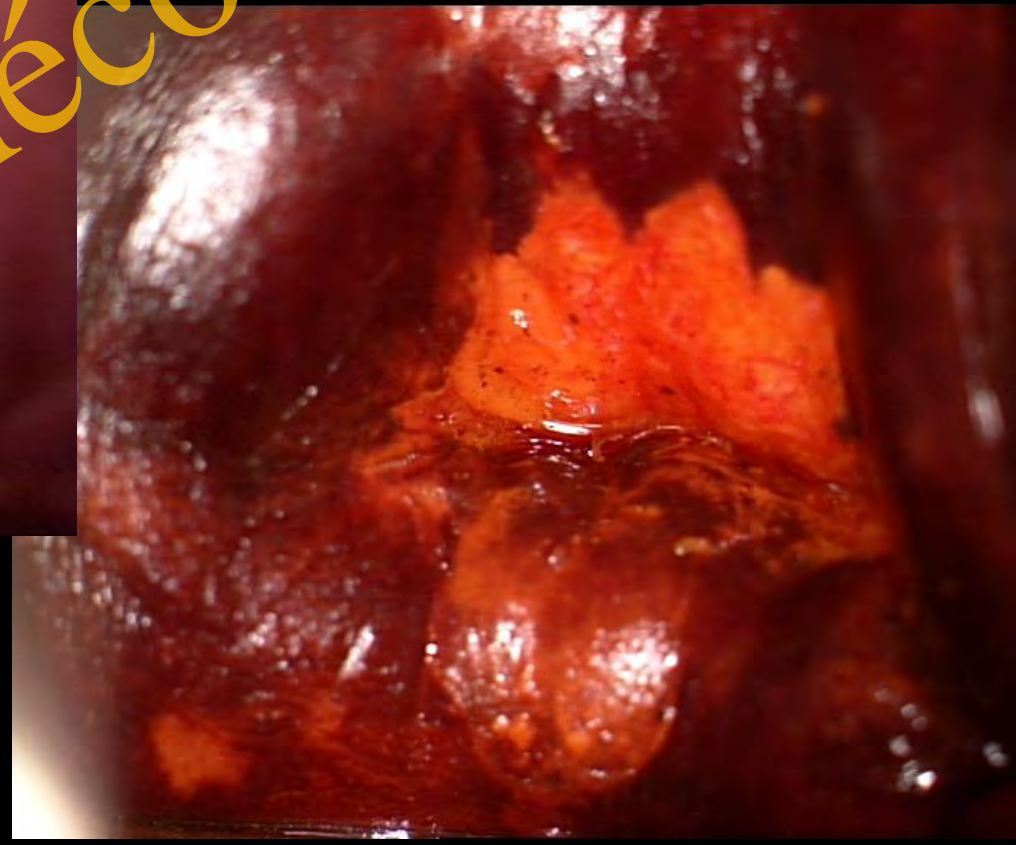
B. ZTA1

C. ZTA2



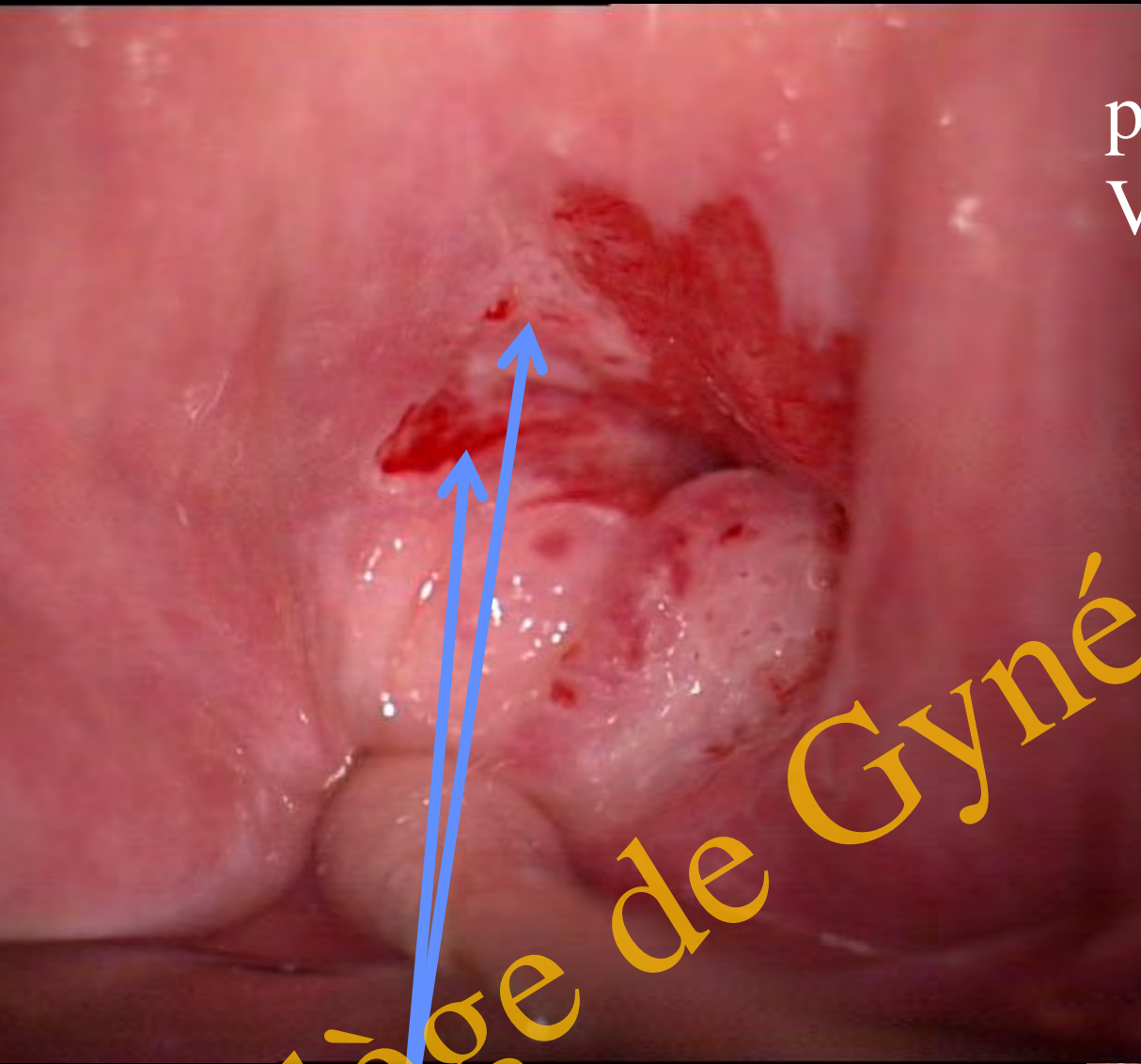

Ou biopsier ?

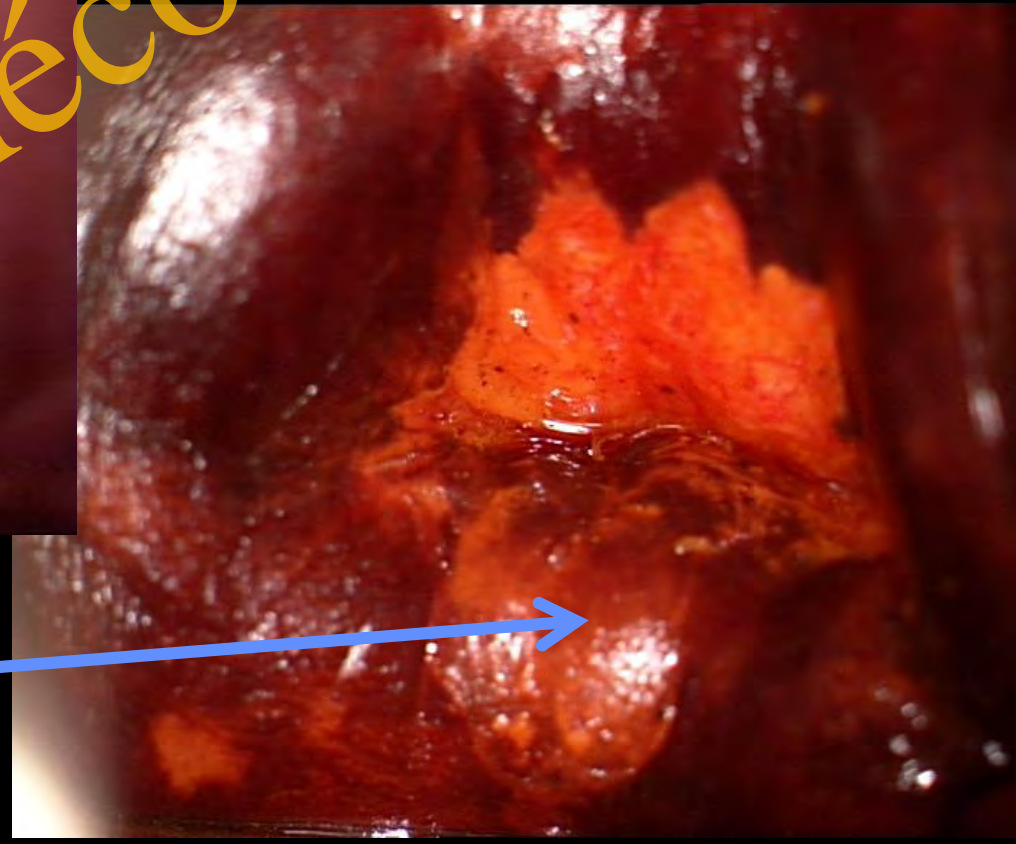


Collège de Gynécologie CMA

poursuite de la surveillance
Vu le terrain

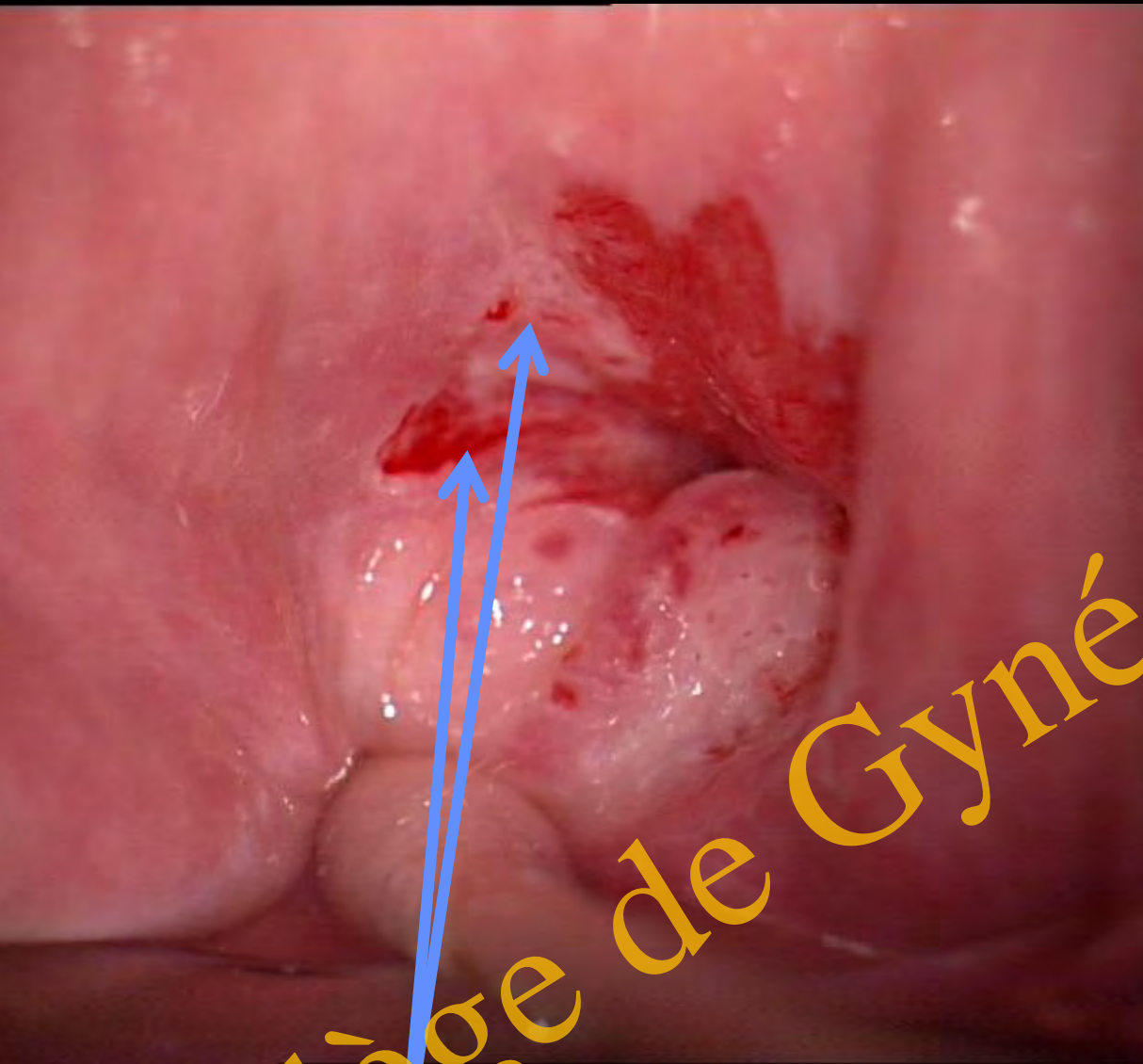

CIN2



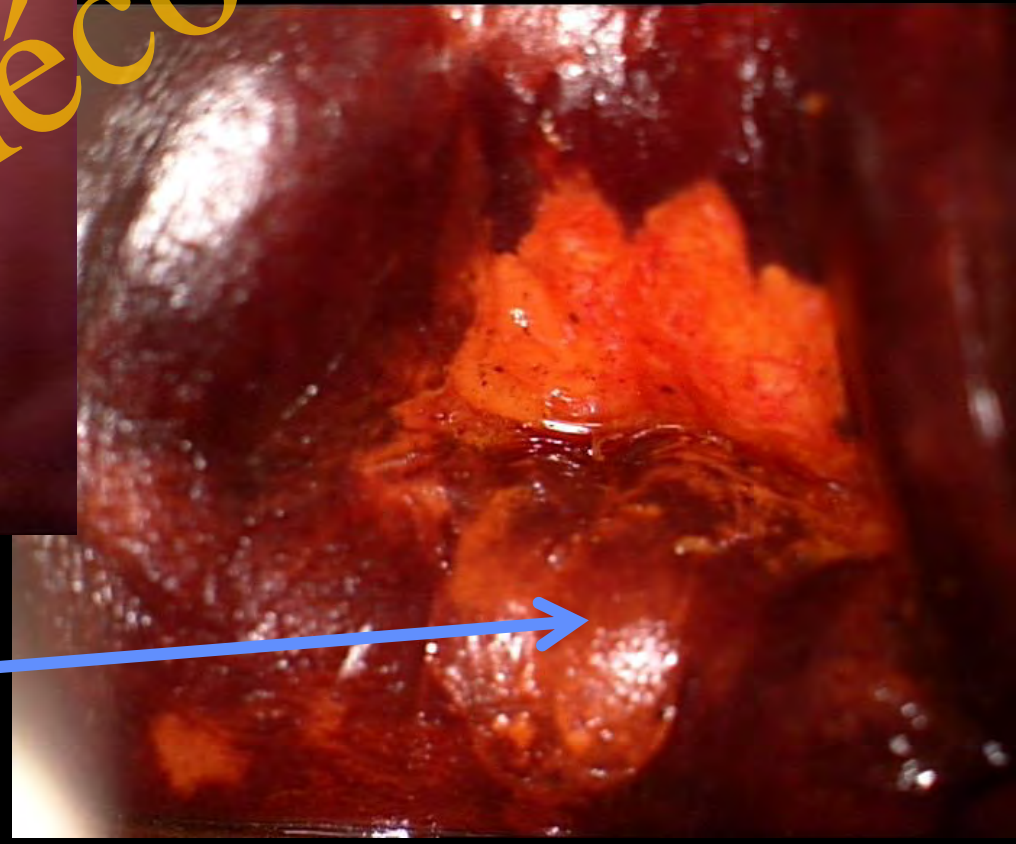
CIN1

Collège de Gynécologie CME



CIN2

CIN1

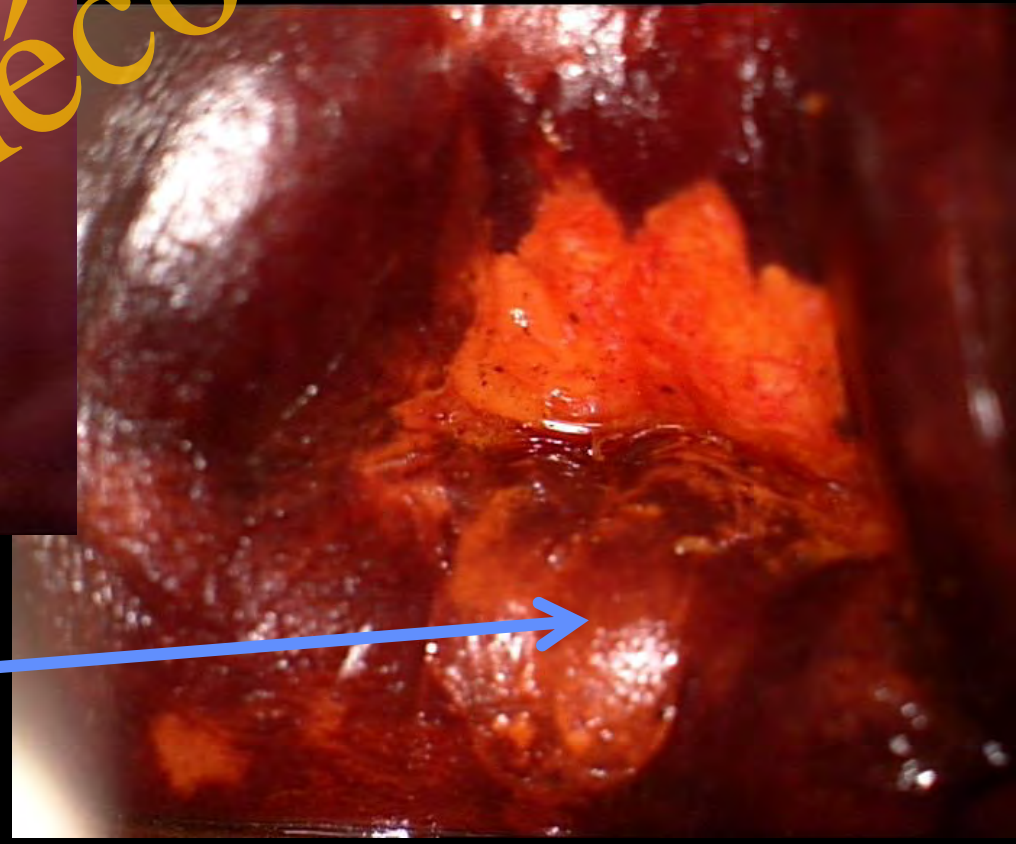


Collège de Gynécologie CVL

poursuite de la surveillance
Vu le terrain



CIN2



CIN1

Collège de Gynécologie CML

Mme EHR... Maude, 26 ans

5° geste nullipare

(ANTCD 4 IVG et 1 FCS)

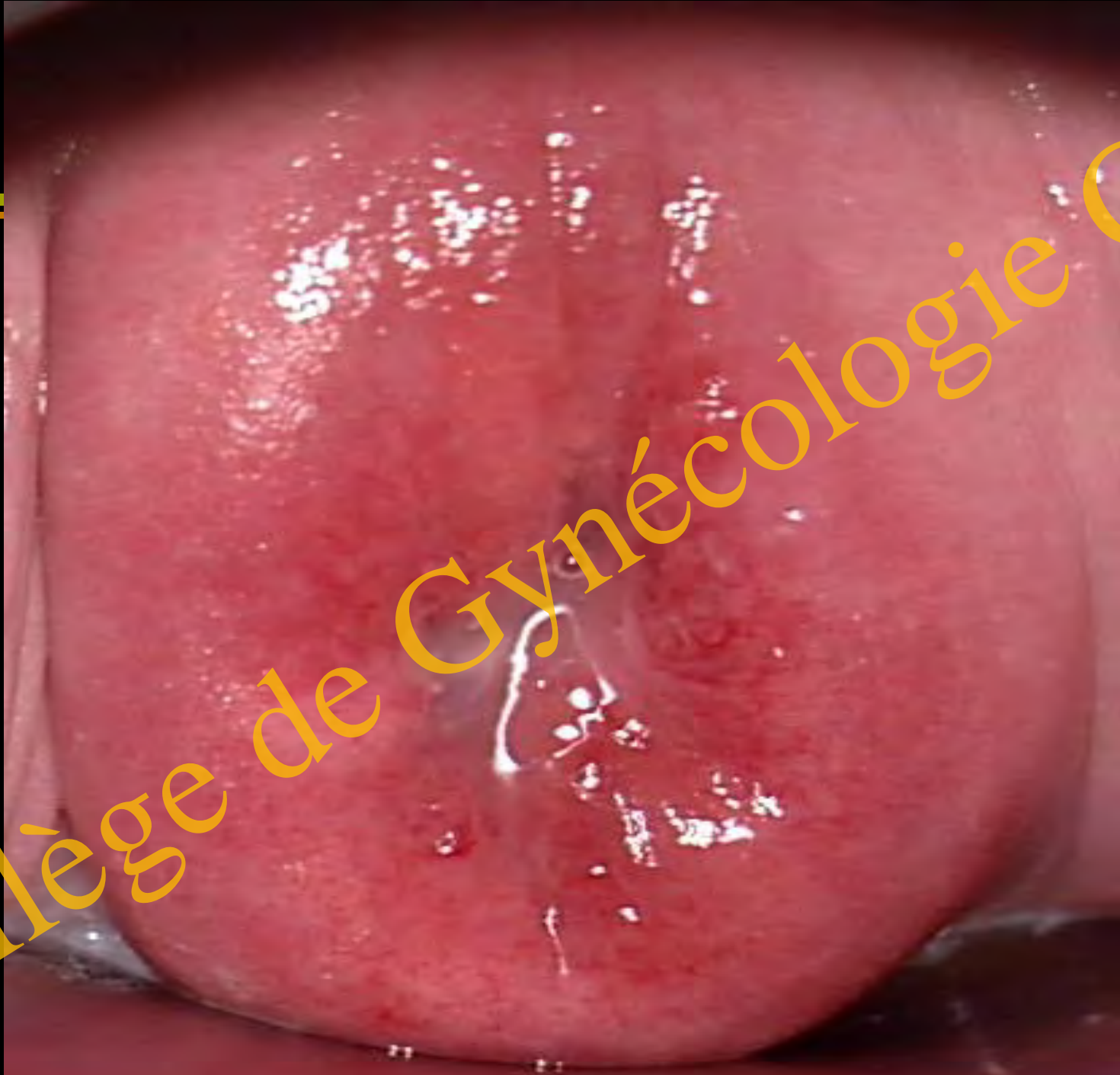FCV ASCUS-HPV positif

Collège de

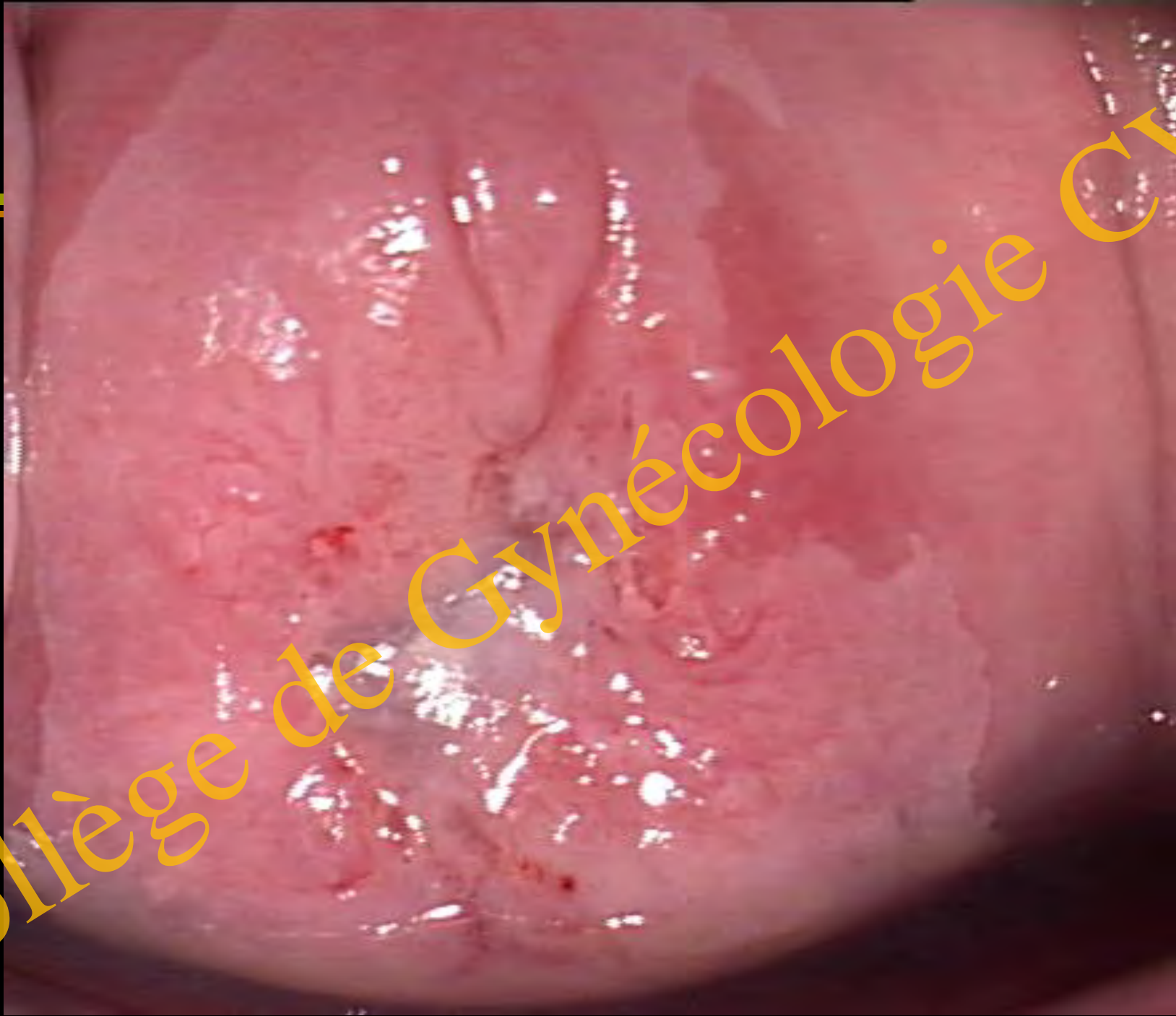Gynécologie

CVL

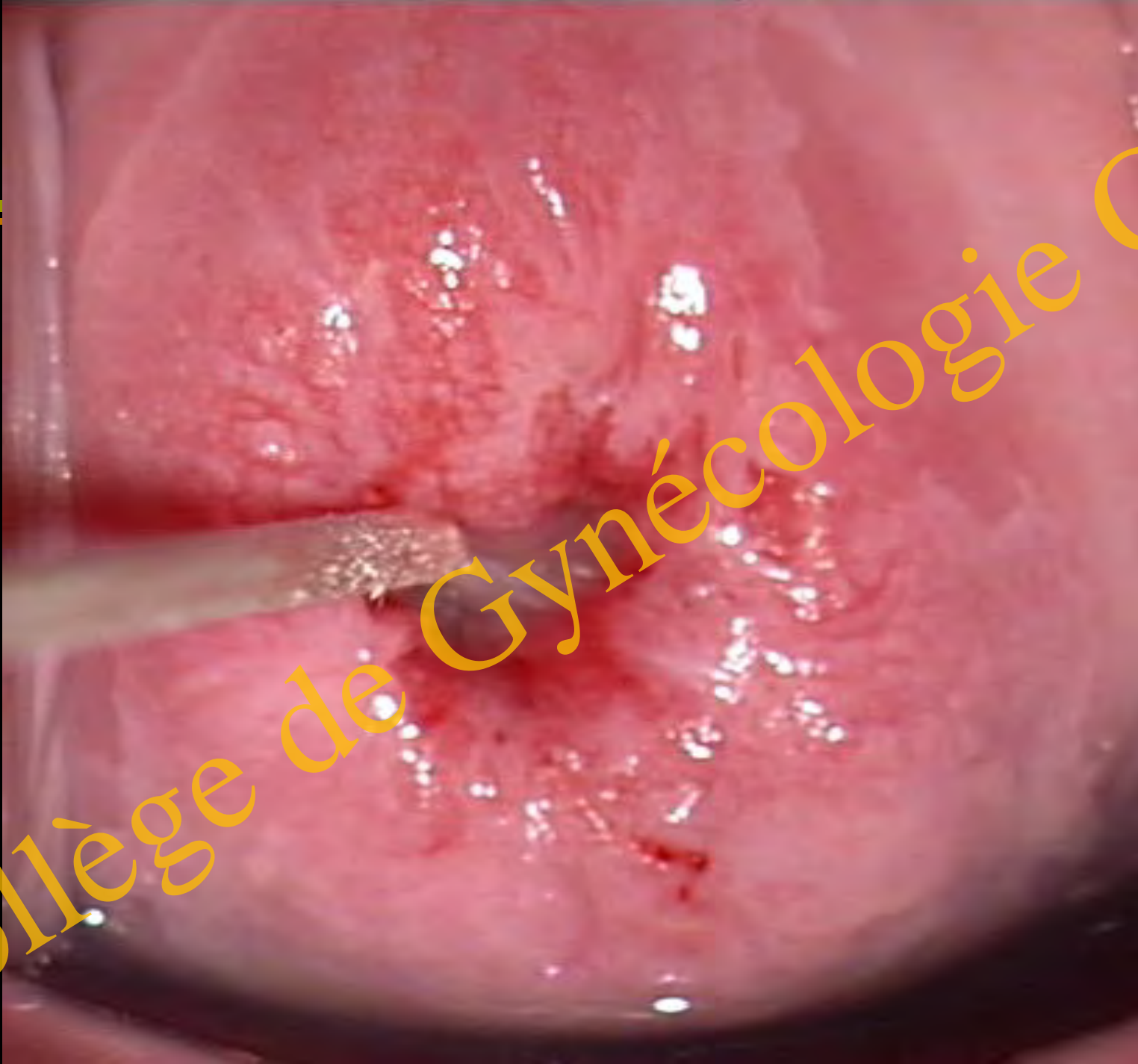Collège de Gynécologie CVL

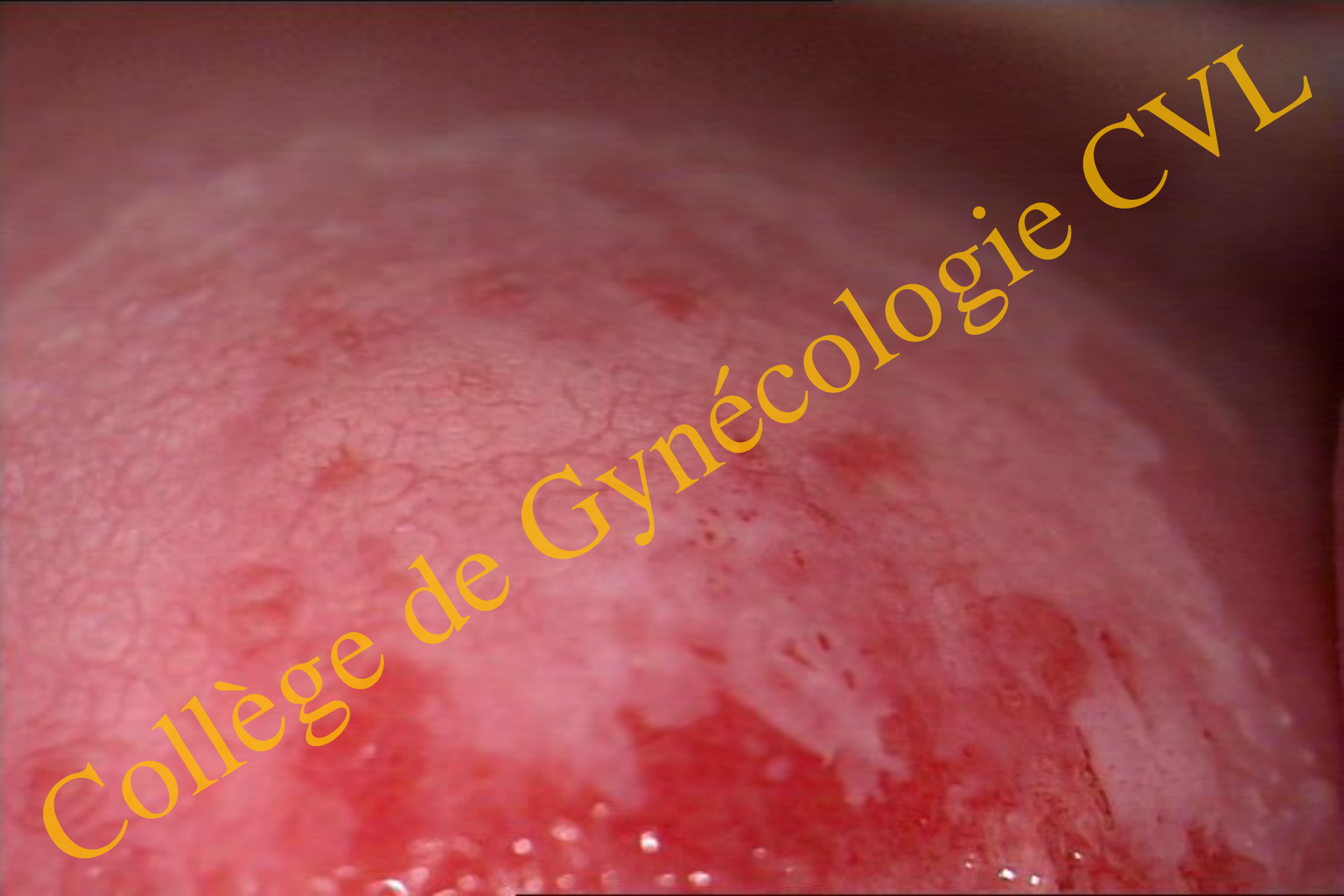

Collège de Gynécologie CVL

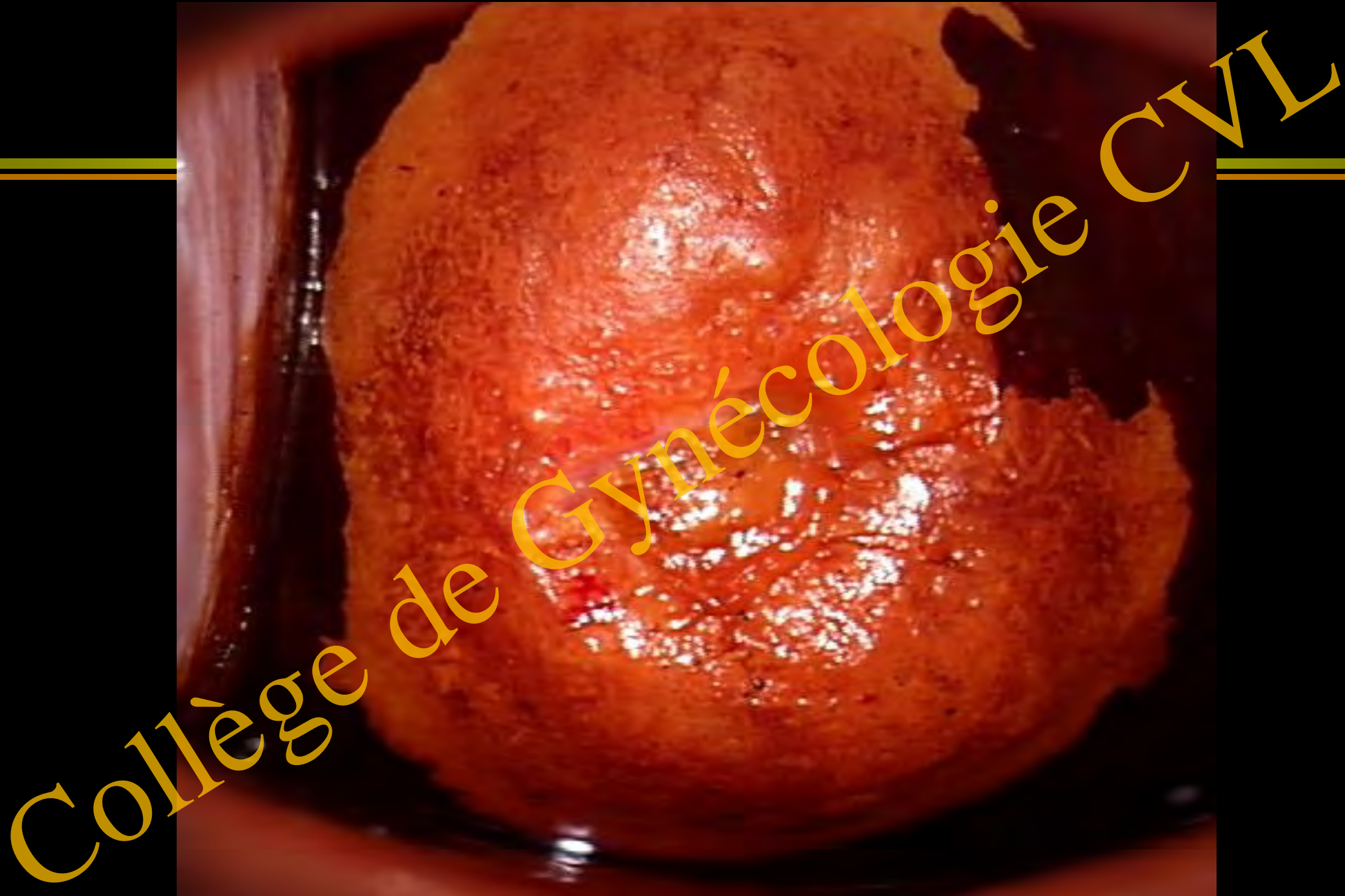

Collège de Gynécologie CVL



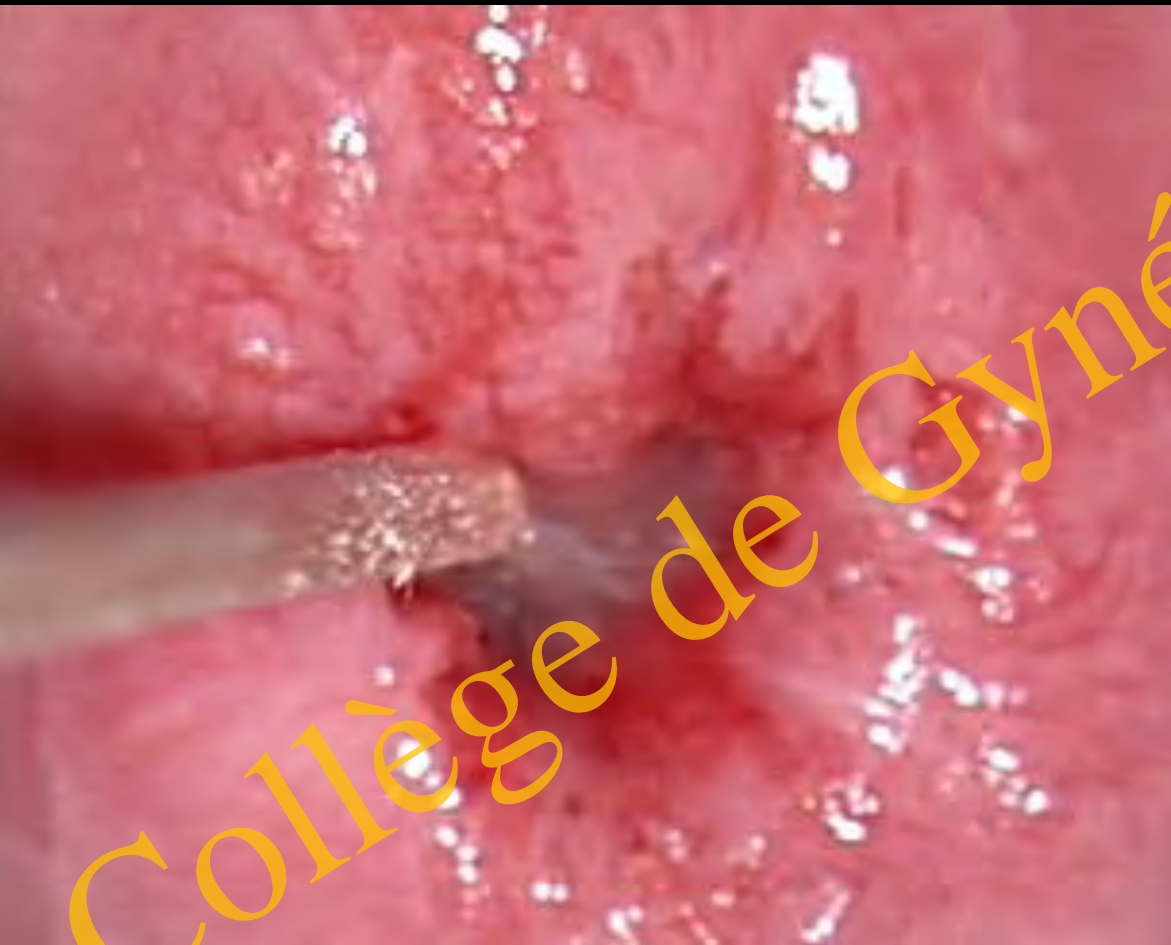

Collège de Gynécologie CVL



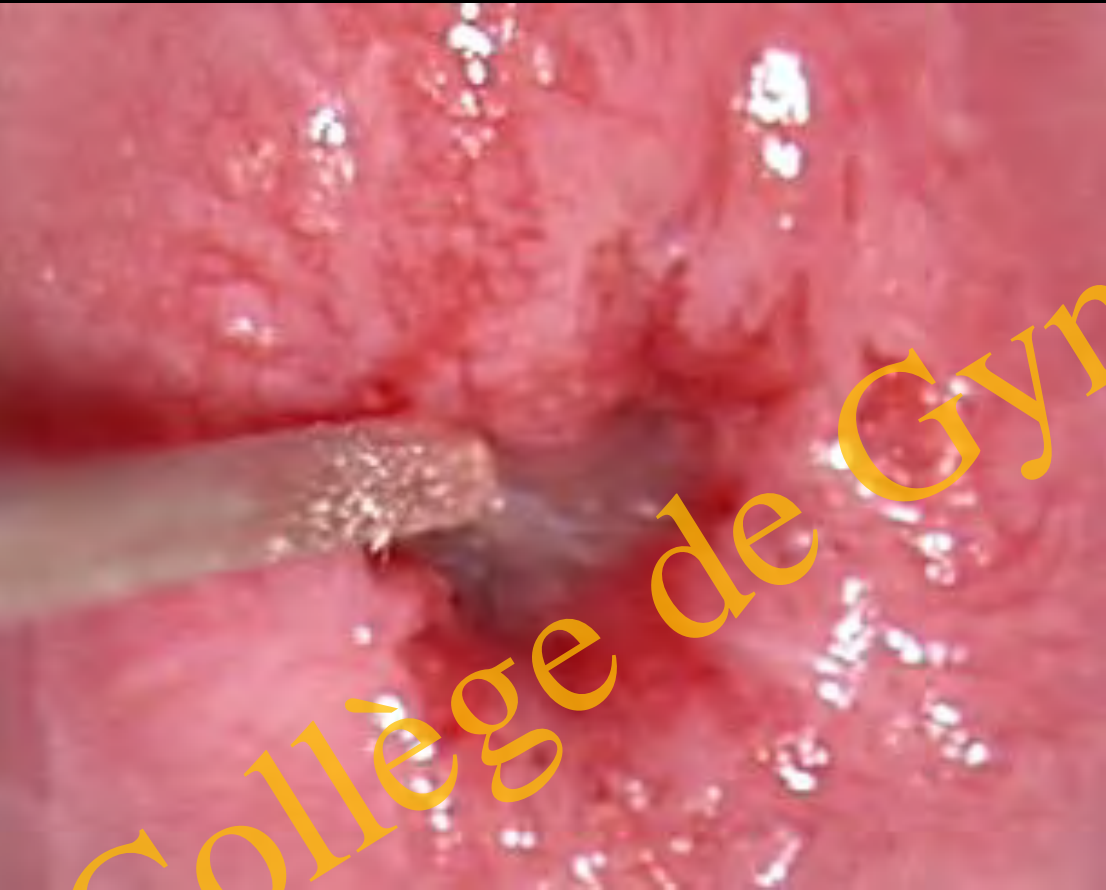Collège de Gynécologie CVL

Question - la jonction squammo-cylindrique est?



- A. Totalément visible**
- B. Incomplètement visible**
- c. Non visible**

Réponse- la jonction squammo-cylindrique est?



A. **Totalement visible**

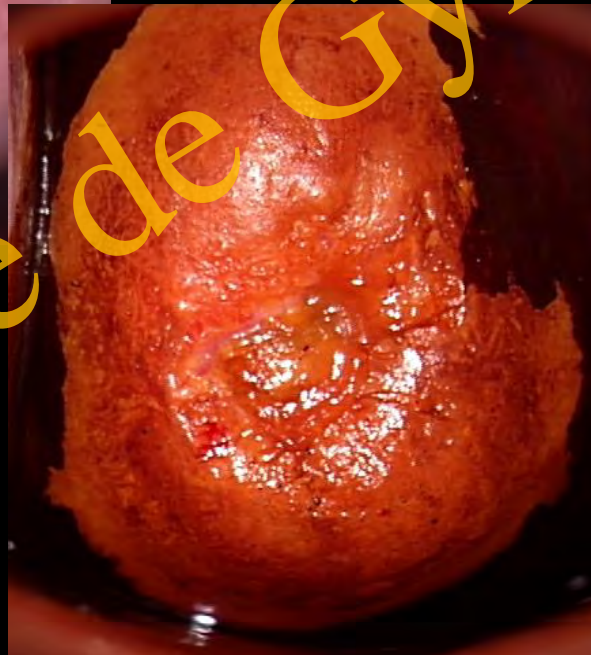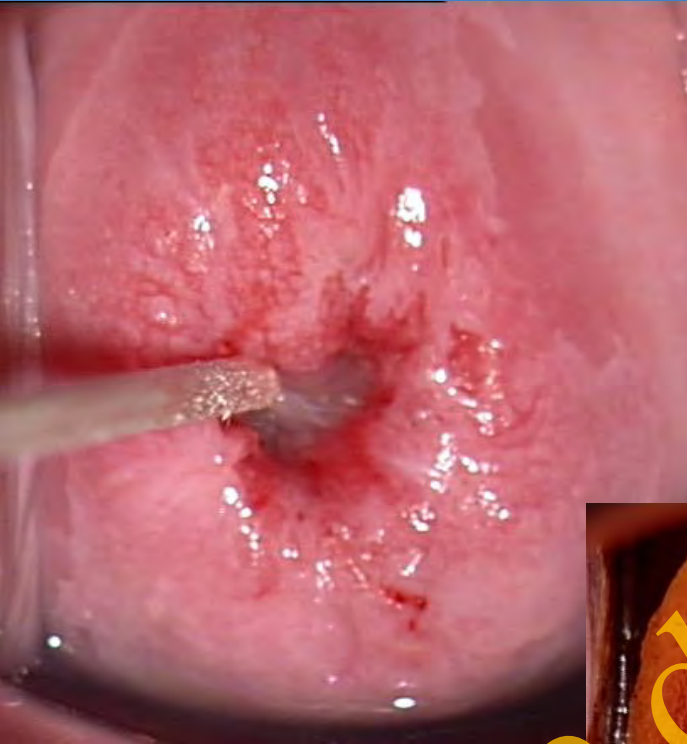
B. **Incomplètement visible**

C. **Non visible**

Question - Enumérez les signes de gravité que vous constatez !

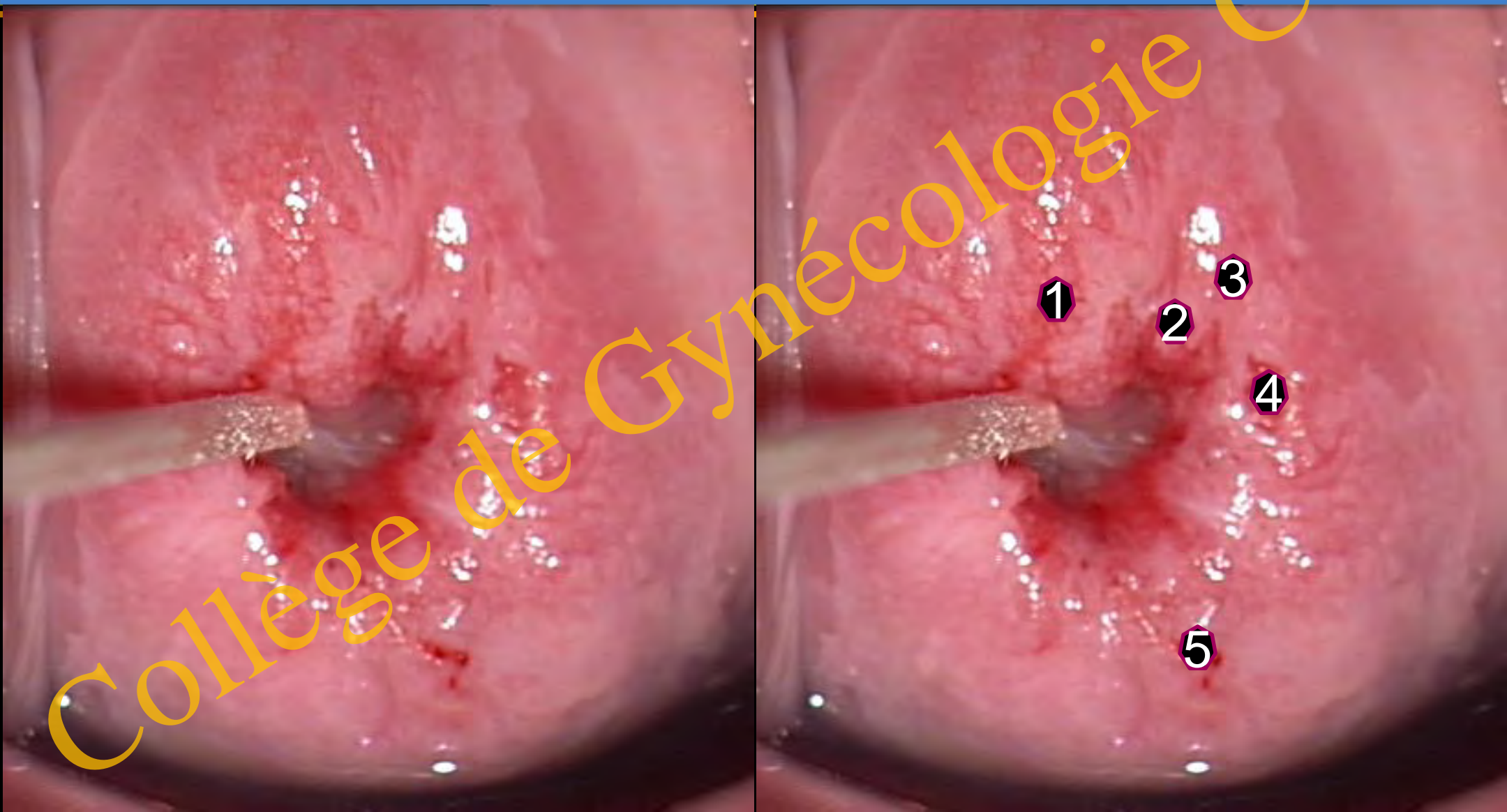Collège de Gynécologie

Réponse - Enumérez les signes de gravité que vous constatez !



- A. Vaste ZTA avec jonction visible
- B. Acidophilie intense
- C. Mosaïque grossière et irrégulière
- D. Coloration négative au lugol avec zone périphérique de coloration hétérogène et faible

Question - Identifiez l'argument validant chaque site de biopsie ci-dessous



Réponse – Identifiez l'argument validant chaque site de biopsie ci-dessous

1. mosaïque
2. ligne de jonction avec acidophilie intense
3. fente glandulaire
4. zone d'ulcération (surface irrégulière)
5. fragilité capillaire

